1903

Über den soliden Ösophagus der Selachier.

Inaugural-Dissertation

zur

Erlangung der medizinischen Doktorwürde

der

medizinischen Fakultät

der

kgl. Ludwigs-Maximilians-Universität zu München

vorgelegt von

ACAD. LUGD. BAT. BIBL.

Erwin Kreuter,
approb. Arzt aus München.

Tag der Promotion: 23. Juli 1901.

Angefertigt unter der Leitung von Prof. Dr. Joh. Rückert.

Erlangen.
K. b. Hof- und Universitätsbuchdruckerei von Junge & Sohn.
1903.

Digitized by the Internet Archive
in 2026

https://archive.org/details/IA41552325_0110

Einleitung.

Balfour war der erste, der die Aufmerksamkeit der Embryologen auf eine Bildung lenkte, die von ihm als „solider Ösophagus“ bezeichnet wurde. Er beobachtete sie zuerst an Selachierembryonen und widmete ihr in seiner Elasmobranchiermonographie eine kurze Charakteristik: Über dem Herzen gelegen, in einer Ausdehnung vom kranialen Magenende bis zur Branchialregion verliert der Ösophagus von Embryonen des Stadiums K sein Lumen, das „by a solid rod of uniform and somewhat polygonal cells“ ersetzt wird. Diese Erscheinung bezeichnete Balfour als „solid oesophagus“ und konstatierte nur, daß sie sich sehr lange in der Embryonalzeit erhält, so daß er sie noch am Ende des Stadiums Q vorfand, über welches hinaus er keine Untersuchungen angestellt hatte.

Bei Selachiern ist der solide Ösophagus seit Balfour nicht wieder untersucht, wohl aber sein Vorkommen von verschiedenen Seiten, so von Rabl, Rückert, Oppel u. a. daselbst bestätigt worden. Bei Accipenser ist er von Kupffer im ersten Heft seiner „Kopfstudien“ abgebildet, bei dem Knochenganoiden Amia ist er von Dean, bei Teleostiern (Lachs, Hering, Forelle) von Balfour, Oellacher und Oppel kurz erwähnt worden. Daß er auch bei dem Dipnoer Ceratodus existiert, ist mir durch eine mündliche Mitteilung bekannt, welche Herr Prof. Semon die Güte hatte, Herrn Prof. Rückert zu machen. Bei Embryonen von Anuren haben Marshall und Bles und Meuron den soliden Ösophagus gefunden. Was endlich die Sauropsiden anlangt, so liegt eine eingehendere Beschreibung von seiten Meurons für die Eidechse und das Hühnchen, sowie eine kurze Angabe Oppels für Anguis vor.

Daß sich Hohlorgane in ihrer ersten Anlage massiv präsentieren, um erst nachträglich ihr Lumen zu erhalten, ist eine längst bekannte Tatsache, für welche namentlich die Entwicklung der Drüsen Beispiele liefert. Diesem Modus der Organentwicklung legt heutzutage niemand mehr eine tiefere Bedeutung bei, da er nur durch eine an

sich offenbar nebensächliche Modifikation des embryonalen Wachstums bedingt ist, infolge deren die Expansion des Organs hinter der Zellvermehrung in seiner Wand zurück bleibt. Hier mag auch an die von Kupffer entdeckte merkwürdige Entstehung des Neuralrohres der Teleostier erinnert werden, das sich ebenfalls in Form eines soliden Stranges anlegt, ein Entwicklungsvorgang, der in neuerer Zeit auch für die Knochenganoiden von Dean erwiesen wurde.

Prinzipiell verschieden von dieser Art der Organbildung ist das Zustandekommen des soliden Ösophagus. Hier geht dem massiven Zustand ein Stadium voraus mit ausgebildetem Lumen und fertiger epithelialer Wand, die sich aus wohlgeordneten radiär gestellten Zellen zusammensetzt, kurz ein Verhalten, welches der definitiven Anordnung völlig gleicht, so daß man nicht einsieht, warum es nicht erhalten bleibt. Und doch geht dieser Zustand den, wie wir sehen werden, unter lebhafter Wucherung der Zellen völlig verloren, um erst sehr spät, als Resultat eines abermaligen Umbaues der Darmwand, wieder zu erscheinen.

Warum schlägt nun die Entwicklung diesen Umweg ein und warum wird gerade der Vorderdarm von dieser Umbildung betroffen? Solche Erwägungen, sowie vor allem die Tatsache, daß der solide Ösophagus bei den Embryonen aller gnathostomen Wirbeltiere bis mindestens zu den Reptilien und Vögeln hinauf zur Erscheinung kommt, weist darauf hin, daß derselbe nicht ein nebensächliches und rein zufälliges Vorkommnis ist, sondern daß er irgend eine tiefere phylogenetische Bedeutung besitzt. Einer solchen Vermutung hat schon der weitblickende Balfour Raum gegeben, obwohl er von der weiten Verbreitung des soliden Ösophagus bei den Wirbeltieren keine Ahnung hatte. Während er ihn in seiner Selachiermonographie noch zu einer Klasse embryologischer Phänomene rechnet „which are curious rather than interesting, and are mainly worth of recording from the possibility of their turning out to have some unsuspected morphological bearings“, spricht er in dem zwei Jahre später erschienenen Lehrbuch der vergleichenden Embryologie eine bestimmtere Ansicht aus. Dort schreibt er: „Es ist nicht unmöglich, daß diese Erscheinung im Ösophagus mit der Tatsache im Zusammenhang steht, daß derselbe bei den Vorfahren der lebenden Formen von Kiemenspalten durchbohrt war und daß nun im Verlaufe der Abkürzung der embryonalen Stadien dasjenige mit dem durchbohrten Ösophagus von einem Stadium mit einem Strange indifferenter Zellen ersetzt wurde (beim Embryo ist ja der Ösophagus vollkommen funktionslos), aus dem sich der nicht durchbohrte Ösophagus unmittelbar hervorbildete. Bei den höheren Typen scheint der Entwicklungsprozeß einen vollständig direkten Verlauf erhalten zu haben.“

Wenn man sich diese Hypothese etwas näher besieht, so wird man zunächst zugeben müssen, daß sie auf der richtigen, allgemein anerkannten Voraussetzung beruht, daß der Kiemendarm bei den Vorläufern der heutigen Vertebraten eine größere Ausdehnung nach rückwärts besessen hat. Dies ist aber auch das einzige, worauf Balfours Hypothese sich stützen kann; denn der Vorgang der Obliteration des Lumens selbst, so wie er ihn beschreibt, enthält keine Beobachtung, welche sich zugunsten einer, wenn auch sehr rudimentären und verwischten Anlage von Kiemenbogen oder -spalten deuten ließe.

Der einzige Forscher, der sich nach Balfour mit dieser Frage beschäftigte, ist Meuron, der sich im wesentlichen Balfours Deutung anschließt. Denn wenn er zu der oben vorgetragenen Kiemendarmhypothese hinzusetzt, daß es sich um eine Erscheinung handle: „d'ordre plutôt mécanique, résultant directement de la croissance et indirectement de l'atrophie qui frappe les arcs branchiaux postérieurs des vertébrés allantoidiens", so hat dies, da es ohne jede weitere Begründung ausgesprochen wird, lediglich den Wert einer Phrase und bedeutet keine Modifikation von Balfours Hypothese.

So stellt denn der solide Ösophagus vorerst noch ein Rätsel dar. Auch die vorstehende Arbeit wird dasselbe nicht lösen, aber sie will doch versuchen, es der Lösung näher zu bringen, indem sie ein geeignetes Objekt, die Selachier, in eingehenderer Weise untersucht als es bisher geschehen ist und indem sie zugleich die in der Literatur der übrigen Wirbeltiere vorliegenden Beobachtungen kritisch zusammenstellt und verarbeitet.

Das dem folgenden zugrunde liegende Material sind Schnittserien von Pristiurus melanostomus und Torpedo occelata, die mir von Herrn Prof. Rückert zur Verfügung gestellt wurden, als er mir die Anregung zu vorliegender Arbeit gab. Hierfür, sowie für die mannigfache Unterstützung, die ich bei Ausführung der Arbeit in entgegenkommendster Weise fand, werde ich Herrn Prof. Rückert stets zu Dank verpflichtet sein. In dankenswertester Weise ist mir auch Herr Prof. Mollier, damals noch Prosektor am Münchener anatomischen Institut, an die Hand gegangen.

I. Eigene Untersuchungen.

1. Torpedo occ.

A. Das Verhalten des Vorderdarms vor dem Auftreten des Verschlusses.

Embryo I. Als Ausgangspunkt für die Darstellung soll ein Stadium gewählt werden mit fünf Viszeraltaschen, von denen die zweite und dritte weit geöffnet sind, die erste im Durchbruch begriffen ist und die vierte unmittelbar vor dem Durchbruch steht. In diesem Stadium verengt sich hinter der letzten Viszeraltasche der bis dahin weite Kiemendarm rasch im queren Durchmesser und nimmt auf dem Querschnitt (Fig. 1) die Gestalt einer Ellipse mit dorso-ventral gestelltem Längsdurchmesser an. Weiter rückwärts steigert sich die seitliche Einengung des Darmrohres, bis sie auf den Querschnitt in Fig. 2 ihr Maximum erreicht. Von da ab erweitert sich der Darm wieder und zwar am stärksten in der Mitte seiner dorso-ventralen Ausdehnung, so daß er auf dem Querschnitt (Fig. 3) annähernd Rautenform erhält, jedoch mit der Abweichung, daß sein ventraler Umfang mehr gerundet, sein dorsaler spitz zulaufend erscheint. Dabei fällt eine für die spätere Gestaltung wichtige Asymmetrie auf. Es ist nämlich die linke Seitenwand stärker lateral ausgebogen als die rechte. In diesem Zustand erhält sich der Darm bis zu seiner Eröffnung in die Leberanlage. An letzterer Stelle (Fig. 4) zeigen die seitlichen Ausbiegungen des Querschnittes insofern ein merkwürdiges Verhalten, als die linke von Anfang an stärker vorgetriebene Darmwand sich kaudal direkt in die linke Leberbucht fortsetzt, während sich die rechte, flachere Ausbuchtung im Bereich der Leberanlage verliert. Die rechte Leberbucht entsteht selbständig ventral von dieser verstreichenden Rinne. So kommt es, daß die rechte Leberbucht weiter ventral am Darm entsteht als die linke.

Embryo II. An das geschilderte Stadium soll die Beschreibung des Vorderdarms eines älteren Embryos angereiht werden, bei welchem die vorderen fünf Viszeraltaschen eröffnet sind und eine sechste an-

gelegt ist, aber nur an ganz beschränkter Stelle das Ektoderm berührt. Hier verschmälert sich kaudal von der letzteren Viszeraltasche (Fig. 5) der Darm wie in Fig. 1 des Embryo I, indem er elliptische Gestalt mit dorso-ventral gestelltem Längsdurchmesser annimmt. Auch nach dem Verhalten des umgebenden Mesoderms und der Leibeshöhle entsprechen die abgebildeten Stellen beider Embryonen einander.

Damit steht auch das Verhalten des Vorderdarms nach rückwärts im Einklang. Denn auch bei Embryo II zeigt der Querschnitt kaudal von Fig. 5 eine weitere Abnahme seines äußeren Umfanges und, da die Wandungsdicke sich nicht verringert, eine starke Einengung seines Lumens (Fig. 6). Diese Strecke unterscheidet sich von der in Fig. 2 des vorigen Stadiums abgebildeten dadurch, daß die Verjüngung des Rohres stärker geworden ist und daß dessen Form sich geändert hat. Was den letzteren Punkt anlangt, so ist der Querschnitt aus einer elliptischen in eine fast kreisförmige Gestalt übergegangen, worin sich der Beginn der für spätere Stadien charakteristischen dorso-ventralen Abplattung des Ösophagus auspricht.

Nach rückwärts von der verengten Stelle tritt, ohne daß der äußere Darmumfang sich vergrößert, eine deutliche Erweiterung des Lumens auf, die somit auf die minder dicke Beschaffenheit der Wand zurückzuführen ist (Fig. 7). Die dünneren Wandstellen enthalten hier nur mehr ein einzeiliges Zylinderepithel, während es vorn durchgehends zweizeilig ist. Auch die Form des Querschnittes hat sich gegen vorn in gleicher Weise geändert, wie im vorigen Stadium, insofern jetzt die für Fig. 3 beschriebene Ausbuchtung der linken Wand vorliegt. Ein für die weitere Entwicklung beachtenswertes Novum kommt hinzu, indem die ausgebogene linksseitige Wandstelle jetzt schon etwas dicker ist als die rechtsseitige. Die rhombische Grundform, die im vorigen Stadium auf dieser Darmstrecke bis zur Mündung der Leber vorhanden war, kommt aber jetzt nur mehr in den vordersten Schnitten der Region (Fig. 7) deutlich zum Ausdruck. Weiter hinten, wie schon in Fig. 8, verläuft die linke Wand nicht geknickt, sondern sanft gebogen; die rechte ist ebenfalls gebogen, aber doch in ihrer dorsalen Hälfte erheblich mehr abgeflacht als die linke. So bekommt der Querschnitt nach hinten zu (Fig. 9) wieder annähernd elliptische Form, wie weiter vorn in Fig 5, aber mit dem Unterschied, daß der Längsdurchmesser nicht senkrecht, sondern etwas schräg von oben rechts nach unten links steht. Man könnte daraus entnehmen, daß der vorliegende Darmabschnitt eine Drehung um seine Längsachse ausgeführt habe, mit dem dorsalen Ende nach links. Bei Beachtung der Übergangsstelle der Fig. 7, namentlich aber bei Berücksichtigung des Verhaltens von Embryo I, wird man der Auffassung den Vorzug geben, daß es sich hier um eine, durch Ausbuchtung der linken Wand hervorgerufene

Formveränderung des Darmrohres und nicht um eine Drehung desselben handelt.

Die geschilderte Asymmetrie läßt sich im ganzen über 2 Somiten wie im vorigen Stadium verfolgen. Alsdann schiebt sich im Gegensatz zu jener Entwicklungsstufe vor der Lebermündung noch eine Strecke ein, in welcher sich die Asymmetrie wieder verliert. Der Querschnitt nimmt eine annähernd rundliche Form an, die aber an den Rhombus der Fig. 3 noch erinnert und geht schließlich unmittelbar vor der Leberausstülpung wieder in eine elliptische über (wie in Fig. 9) aber mit senkrecht gestelltem Längsdurchmesser. Der Umstand, daß der längliche Querschnitt der Fig. 5 durch eine anders gestaltete (rundliche) Zwischenform in den der Fig. 9 übergeführt wird, weist wieder darauf hin, daß man mit der einfachen Ableitung durch eine Drehung nicht auskommt. — Das Darmstück der Fig. 9 eröffnet sich, indem seine Seitenwände ventral auseinanderweichen, in die Leberanlage. Es setzt sich also jetzt die Ausbuchtung der linken Darmwand (Fig. 7) nicht mehr wie im vorigen Stadium (Fig. 3 und 4) kaudal in den rechten Leberlappen fort, sondern ist vor der Leberanlage wieder verloren gegangen; hingegen läßt sich eine schwache Verdickung dieser Wand bis zum Auftreten der Leberausstülpung nach rückwärts verfolgen.

B. Der Verschluss des Vorderdarms.

Nach der Schilderung der den „soliden Ösophagus“ vorbereitenden Zustände soll jetzt der Darmverschluß selbst dargestellt werden von seinem Beginn bis zu seiner maximalen Ausdehnung. Da sich der Vorgang über ziemlich lange Zeit erstreckt, ist es nötig, ihn an einer Anzahl verschieden alter Embryonen zu verfolgen.

Embryo III. Der Beginn des Vorderdarmverschlusses fand sich bei einem Embryo, dessen sechste Viszeraltaschen ausgebildet sind und vor der Eröffnung stehen (Fig. 10), und dessen Mitteldarm $2^1/_2$ Spiralwindungen beschreibt. Hier hat sich der Kiemendarm gegen früher stark in die Breite ausgezogen, der Querdurchmesser seines Lumens übertrifft den Höhendurchmesser beträchtlich (Fig. 10). Hinter der sechsten Viszeraltasche, im Bereich des deutlich abgesetzten siebenten Viszeralbogens, wird der Darm noch stärker dorso-ventral komprimiert, so daß er in der hinteren Hälfte dieses Bogens einen engen, quergestellten Spalt bildet. Zugleich verschmälert sich der Darm im Bereich des siebenten Viszeralbogens bedeutend, sein Querdurchmesser beträgt am kaudalen Ende des Bogens (Fig. 11) weniger als die Hälfte vom Querdurchmesser im Bereich des sechsten Bogens. So stellt sich hier der Übergang vom Kiemendarm zum Ösophagus her.

In diesem Abschnitt treffen wir schon die Einleitung zur Obliteration. Die Wandung des Rohres ist dicker als in Fig. 10, was namentlich für die dorsale und linke seitliche Wand gilt. Statt des einreihigen Zylinderepithels, das in Fig. 10 mit Ausnahme der infolge schräger Schnittführung noch getroffenen rechten Viszeraltasche noch vorhanden war, ist ein zwei- bis dreireihiges Epithel zu sehen, dessen unterste Schichte vielfach junge, rundliche Kerne führt. In Zusammenhang mit dieser Wandverdickung ist das spaltförmige Lumen in der linken Hälfte schon teilweise geschwunden, indem es durch einige eingelagerte zellige Elemente ausgefüllt wird.

Weiter kaudal (Fig. 12) wird der Ösophagus noch schmäler und seine Wände noch dicker. Letzteres gilt an der vorliegenden Serie speziell für die dorsale Wand, doch ist auch der linke Umfang fast durchwegs ein klein wenig stärker als der rechte. Im Bereich dieser verdickten Wandstelle finden sich bis zu sechs und sieben Lagen Kerne übereinander. Die inneren Zellreihen führen junge, rundliche, dicht gelagerte Kerne, so daß hier, speziell in der ventralen Hälfte der oberen Wand des Darmrohres das Zylinderepithel völlig fehlt. Infolge dieser Zellenwucherung ist das Lumen zu einer punktförmigen Öffnung umgewandelt, die durch die stärkere Verdickung der dorsalen Wand exzentrisch nach der ventralen Seite zu verschoben liegt.

Von dem übernächsten Schnitt an ist das Lumen vollständig geschwunden und es liegt nun in der Ausdehnung von fast einem Urwirbel ein total solider Vorderdarm vor. Fig. 13 stellt einen Schnitt durch diese Region dar und zeigt den zentralen, aus Rundzellen bestehenden Kern noch stärker entwickelt als Fig. 12. Diese Zone entspricht der stärksten Verengerung des Lumens im vorigen Stadium (Fig. 6).

Beachtenswert ist nun die Stelle des Querschnittes, an welcher das Lumen zuerst wieder erscheint (Fig. 14), da dieses jetzt nicht mehr ventral, sondern nach rechts verschoben liegt. Es hat sich also auf der soliden Strecke die einseitige, stärkere Verdickung der Wand von der dorsalen auf die linke Seite verschoben.

Das Lumen wird nach der Eröffnung, im Gegensatz zu dem Verhalten vor der soliden Strecke, plötzlich erweitert, wie der zwei Schnitte hinter Fig. 14 geführte Querschnitt der Fig. 15 zeigt. Die Wand ist zwar mit Ausnahme des linken Umfanges, etwas dünner als weiter vorn bei Fig. 14, läßt aber im allgemeinen doch noch drei bis vier Lagen Kerne erkennen. Offenbar bereitet sich hier ein weiter nach hinten greifender totaler Verschluß vor. Eine stärkere Verdickung bietet wieder die linksseitige Wand dar, an derem dem Inneren zugewendeten Umfang bereits eine stärkere Ansammlung dicht gelagerter Rundzellen statt hat, während die ganze übrige Wand noch aus

Zylinderepithel besteht. In Bezug auf die linksseitige Verdickung der Wand stimmt die Stelle der Wiedereröffnung des Lumens (Fig. 14 und 15) mit Fig. 7 des vorigen Stadiums überein, nur daß die einseitige Anschwellung noch zu-, dafür aber die Ausbuchtung des Lumens abgenommen hat. Von der letztgenannten Figur kann man die vorliegenden ableiten, indem man eine stärkere Verdickung der gesamten und speziell der linken ausgebuchteten Wand statuiert. Einen weiteren Fortschritt stellt die dorso-ventrale Abplattung dar, durch welche sich der ganze bisher beschriebene Abschnitt des Vorderdarms von dem des vorigen Stadiums unterscheidet.

Kaudal von dem Schnitt der Fig. 15 geht der Darmquerschnitt unter weiterer Vergrößerung seines Lumens und Abnahme seiner Wanddicke aus der querovalen in rundliche Form über (Fig. 16), wobei die verdickte Stelle der Wand wie im vorigen Stadium von der linken Seite mehr nach links oben rückt. So entsteht ein Bild, das sich ungezwungen von dem der Fig. 8 des vorigen Stadiums ableiten läßt. Die Ausbuchtung der Wand nach links oben tritt dann deutlich hervor, wenn man den äußeren Contour des Rohres betrachtet; im Lumen spricht sie sich jetzt weniger scharf aus, weil die an dieser Stelle schon früher beobachtete Wandverdickung sich gesteigert hat. Wenn man sein Augenmerk auf den äußeren Contour des Querschnittes richtet, wird man wieder, wie im früheren Stadium, den Eindruck einer Drehung des Darmes erhalten und zwar um so mehr, als das dorsale Gekröse jetzt einen nach links konvexen Bogen beschreibt und von da zum linken oberen Darmumfang, statt zum oberen hin verläuft. Allein diese Insertion des Gekröses beweist nichts im Sinne einer Drehung, da sie erst auftritt, nachdem der Darm die eigentümliche, eine Drehung vortäuschende Gestalt schon längst angenommen hat (vgl. Embryo II, wo das Gekröse noch zum dorsalen Rand des Darmes verläuft).

Nach rückwärts von Fig. 16 geht der Darmquerschnitt keine gegen früher wesentliche Veränderung ein. Er wird wieder ein wenig enger, bleibt im allgemeinen rundlich und öffnet sich schließlich, nachdem er unmittelbar vorher eine seitliche Kompression erfahren hat (wie in Fig. 9 des vorigen Stadiums) ventral in die Leberanlage. Bis dahin läßt sich die einseitige Verdickung der Wand verfolgen.

Embryo IV. Ein zweiter, etwas älterer Embryo, bei welchem die sechste Viszeraltasche rechts eröffnet, links im Durchbruch begriffen ist und dessen Spiraldarm $3^1/_4$ Windungen beschreibt, zeigt in Bezug auf den Vorderdarm ähnliche Verhältnisse wie der eben beschriebene. Die total obliterierte Strecke des Ösophagus dehnt sich über reichlich einen Urwirbel aus. Die am proximalen Ende der Obliteration vorhandene Verdickung der dorsalen Wand ist nicht so stark wie in

Fig. 12; hinter der verschlossenen Stelle fällt wieder die linksseitige Wandverdickung auf. Weiter kaudal nimmt die letztere (vgl. Fig. 16 des vorigen Embryo) allmählich ab und der Darmquerschnitt wird rundlich. Im Gegensatz zu dem vorher geschilderten Embryo ist aber der vor der Lebermündung gelegene, seitlich komprimierte Abschnitt des Darmes in kranio-kaudaler Richtung länger. Auch läßt sich an ihm keine einseitige Wandverdickung mehr nachweisen.

Embryo V. Bei einem Embryo, dessen sechs Viszeraltaschen beiderseits weit eröffnet sind und dessen Spiraldarm $5^1/_2$ Windungen beschreibt, hat die Obliteration des Darmlumens weitere Fortschritte gemacht, denn der total solide Abschnitt dehnt sich über $2^1/_2$ Urwirbel aus. Seine Ausbreitung ist gegenüber dem Ausgangspunkt (vgl. Embryo III) sowohl nach vorn als nach hinten vor sich gegangen. Nach vorn reicht der total obliterierte Abschnitt schon ein Stück weit in den Bereich des siebenten Viszeralbogens hinein, nach hinten hat er sich über dessen kaudales Ende merklich weiter hinausgeschoben.

In dem oral von der total obliterierten Strecke gelegenen Darmabschnitt, in welchem sich jetzt der Verschluß des Lumens vorbereitet, findet sich gegenüber dem Embryo III folgendes Verhalten: Im Gegensatz zu den jüngeren Embryonen III und IV (vgl. Fig. 10) ist der Kiemendarm noch vor dem Beginn der Obliteration, im Bereich der sechsten Viszeralspalte und dann im Anfangsteil des siebenten Bogens, in einem medianen, unter der Aorta gelegenen Abschnitt dorsoventral zu einem Spalt komprimiert, dem gegenüber nun die seitlichen Abschnitte als Buchten imponieren. Im Bereich der letzteren wird das Epithel höher und erfolgt auch bei einem etwas jüngeren Embryo dieser Altersstufe (Embryo VI) zuerst der Verschluß. Bei dem vorliegenden Embryo dagegen, bei welchem die Obliteration des Lumens wahrscheinlich ein wenig weiter nach vorn reicht, beginnt der Verschluß, wie Fig. 17 demonstriert, beiderseits neben der Mitte d. h. zwischen den beiden Buchten einerseits und einem medianen Abschnitt, der zunächst noch sein spaltförmiges Lumen beibehält andrerseits. Die dorsale, etwas verdickte Wand dieses medianen Teiles ist nach oben schwach vorgebuchtet und dies ist offenbar der Grund für die nicht erfolgende Verlötung. So haben wir hier — und es gilt dies auch für die folgenden Stadien — auf eine kurze Strecke des Darmes zwei Verlötungsstellen und drei offene Lumina nebeneinander.

Nach hinten von der in Fig. 17 abgebildeten Strecke wird der Darm schmäler, indem die seitlichen Buchten schwinden. Da infolgedessen auf dem Querschnitt die Seitenwände des Darms im Anschnitt getroffen sind, ist es schwer, dieses Anschnittsbild von dem des obliretierten Lumens abzugrenzen.

Indem nun weiter hinten auch das mediane Lumen verlötet, tritt die total obliterierte Strecke des Vorderdarms auf (Fig. 18). Dieselbe zeigt gegenüber derjenigen von Fig. 13 des zuletzt abgehandelten Stadiums in dreifacher Hinsicht einen Fortschritt: erstens ist sie, wie oben schon erwähnt, in kranio-kaudaler Richtung länger geworden, zweitens ist in ihrem Bereich der Darm stärker in die Breite ausgewachsen und drittens nimmt die im Inneren gelegene Füllmasse junger Zellen gegenüber dem wandständigen Zylinderepithel einen größeren Raum ein. Der Schnitt der Fig. 18, durch die Mitte der total soliden Strecke geführt, läßt diese Verhältnisse erkennen. Es ist hier sogar der regelmäßige Aufbau des Zylinderepithels durch eingelagerte, rundliche Kerne, wie sie sich in der zentralen Füllmasse finden, an vielen Stellen so verwischt, daß man letztere Schichte von der ersteren nicht mehr abgrenzen kann.

Verfolgen wir die Serie nach rückwärts, so wird der Darmquerschnitt weiterhin schmäler und dabei ein wenig höher. Der auf dem Schnitt querovale Darm mit ebenso geformtem Lumen eröffnet sich und zeigt nun wieder die linksseitige Wandverdickung. Es tritt ein Querschnittsbild auf wie in Fig. 15 des vorigen Stadiums.

Auf der an die Wiedereröffnung sich anschließenden Strecke kann man die rhombische Form des Querschnittes von Fig. 3 und 7 der ersten Stadien wiedererkennen, allerdings verändert durch die inzwischen gesteigerte Abplattung des Rohres und die stärkere Verdickung der linksseitigen Ecke. Diese letztere Stelle des Querschnittes ist es, an welcher sich durch Wucherung jetzt ein partieller Verschluß vorbereitet: man sieht daselbst runde Kerne und mehr Mitosen als an den anderen Stellen des Querschnittes.

Die dorso-ventrale Kompression des Darms verliert sich rasch und macht alsbald einer seitlichen Platz (Fig. 19), die wie in früheren Stadien (vgl. Fig. 9) für die letzte, vor der Leber gelegene Strecke charakteristisch ist; zu Anfang dieses Abschnittes jedoch ist die linksseitige Verdickung jetzt recht deutlich (Fig. 19). Die Wand des daselbst längselliptischen Rohres zieht sich hier ebenso in eine scharfe Ecke aus wie weiter vorn (vgl. Fig. 15 des vorigen Stadiums), nur erstreckt sich die dreieckige Verdickung entsprechend der veränderten Form des Darmes nicht rein nach links, sondern nach links und oben, entsprechend dem Verhalten der Fig. 16 des vorigen Stadiums. Diese Richtung nach links oben bleibt für die weiter sich entwickelnde Wucherung an dieser Stelle von jetzt ab bestehen.

Nach hinten zu verliert sich allmählich die einseitige Verdickung des linken oberen Umfanges, der Querschnitt wird damit, abgesehen von einer hier nicht näher zu besprechenden rechtsseitigen Ausbuchtung, rein elliptisch und vollzieht vor der Lebermündung eine deutliche

Drehung um 45 Grad, mit seinem dorsalen Ende nach rechts. Er stellt sich dann wieder senkrecht und nimmt ventral den Gallengang auf. Diese Drehung, die von Rückert für Pristiurus, wo sie noch etwas stärker ist, beschrieben wurde, läßt sich an den folgenden Stadien an Querschnitten bis zum Auftreten der Magen-Pylorusschleife verfolgen.

Embryo VI. Es mag hier ein Embryo eingeschaltet werden, der $3^3{}_4$ Spiraldarmwindungen besitzt, auch in Bezug auf die Anlage der äußeren Kiemen und den soliden Vorderdarm jünger ist als Embryo V. Die total obliterierte Strecke des Darmes dehnt sich bei ihm nur über reichlich $1^1/_2$ Urwirbel aus. Diesen Embryo erwähne ich deshalb, weil sein solider Vorderdarm eine Eigentümlichkeit besitzt, die, wenn sie sich auch bisher nur einmal fand, vielleicht Beachtung verdient. Es zeigt sich nämlich hier hinter der sechsten Viszeralspalte an der verdickten Dorsalwand des daselbst noch völlig offenen Darmes eine nach oben gerichtete Verdickung, die an ihrem Vorderende schwach beginnt, und fast median, nur eine Spur nach links von der Mittellinie liegt. Nach rückwärts, mit dem Solidwerden des Lumens, springt dieser Höcker deutlicher dorsalwärts vor. Seine fast mediane Lage behält er zu den axialen Organen des Körpers bei, nicht aber zum Vorderdarm; an diesem rückt er je weiter nach hinten um so mehr nach links (Fig. 20), bis er schließlich in der bisher beschriebenen (Fig. 7 und 19) linksseitigen Wandverdickung aufgeht, dieselbe wohl in der Hauptsache bildend. Wenn man diesen Höcker wegen seiner zum übrigen Körper gleichbleibenden Lage als Marke ansieht, so ergibt sich, daß der links von ihm gelegene Teil des Querschnittes nach hinten zunehmend schmäler wird oder, um das Verhältnis mit Rücksicht auf die fortschreitende Entwicklung auszudrücken: daß die mit der Weiterentwicklung stattfindende Verbreiterung des Ösophagus hauptsächlich durch queres Auswachsen der rechten Hälfte stattfindet, während die linke Hälfte in dieser Hinsicht zurückbleibt. Es hängt dies offenbar mit der Tatsache zusammen, daß die linke Wand nach hinten zu, wie aus den jeweils hinter der soliden Strecke geführten Querschnitten (Fig. 14 und 15) ersichtlich ist, neugebildetes Zellenmaterial mehr für Verdickung der Wand und Verschluß des Lumens verwendet.

Embryo VII. Auf den Embryo V folgt dem Alter nach ein solcher von 12,5 mm Körperlänge, $6^1{}_2$ Windungen des Spiraldarmes und einer Mundöffnung, deren Breite hinter der Länge noch etwas zurücksteht. Der solide Zustand des Vorderdarms erstreckt sich hier über $3^1/_2$ Urwirbel. Nach vorn reicht er jetzt etwas über die Mitte des siebenten Viszeralbogens hinaus, woselbst, nach nur einem einzigen Schnitt von der Konfiguration der Fig. 17 sofort die Verlötung in ganzer Breite

auftritt. Der auf dem Querschnitt total obliterierte Vorderdarm hat sich also seit dem vorigen Stadium sowohl in der Richtung nach vorn als auch nach hinten etwas ausgedehnt. Sonstige bemerkenswerte Veränderungen sind aber am Vorderdarm nicht zu erheben.

Embryo VIII. Bei einem Embryo von ungefähr 17 mm Körperlänge, 8 Windungen des Spiraldarms und einer Mundöffnung, die ebenso lang als breit ist, beginnt die partielle Verlötung des Darmlumens so wie sie in Fig. 17 für ein jüngeres Stadium dargestellt ist, am hinteren Ende der sechsten Viszeraltasche. Das Darmepithel ist aber hier, wenn auch deutlich höher als weiter vorn im Bereich der Kiemenspalten, so doch niedriger als in Fig. 17 und einreihig. Es liegt auf den ersten Schnitten auch nur eine Verklebung der Wände vor, ohne eingelagerte Zwischenzellen. Verfolgen wir die Serie nach rückwärts, so treffen wir alsbald auf ein höheres Epithel in ähnlicher Anordnung wie in Fig. 17; an den zwei Verlötungsstellen treten Zwischenzellen auf, es schwindet im Gegensatz zu Embryo V zuerst das mittlere Lumen und alsbald (nach zwei weiteren Schnitten) die seitlichen Buchten, ein Verhalten, das von jetzt ab konstant bleibt.

Ungefähr von der Mitte des siebenten Viszeralbogens ab ist der Vorderdarm in ganzer Breite massiv und dieser Zustand erhält sich über $3^1/_2$ Rumpfsegmente. Rechnen wir dazu die vorderste Strecke, auf welcher die Verlötung nur eine teilweise ist, so ergibt sich eine Ausdehnung über $4^1/_2$ Segmente, also nur wenig mehr als bei Embryo VII. Es ist seit diesem Stadium nur die partielle Verlötung des vordersten Abschnittes in oraler Richtung gegen den Kiemendarm zu weiter vorgerückt, während in der Richtung nach hinten die totale Verlötung keine merklichen Fortschritte gemacht hat.

Nichtsdestoweniger ist hinter der letzteren Strecke inzwischen ebenfalls ein Zustand eingetreten, der eine Verlängerung des soliden Vorderdarmes in kaudaler Richtung bedingt, eine Ausdehnung der Obliteration, die allerdings unter etwas anderen Erscheinungen auftritt, als dies weiter vorn in früheren Stadien der Fall war. Diese Veränderung soll jetzt, wie sie sich beim Durchmustern der Serien nach hinten darstellt, geschildert werden: Auf dem Schnitt, in welchem das Lumen wieder erscheint, finden wir zunächst den querelliptischen Darm mit entsprechend geformtem Lumen vor wie an der gleichen Stelle der Fig. 15 eines jüngeren Stadiums; doch ist der Querschnitt nicht nur absolut, sondern auch relativ mehr in die Breite gezogen und wurstartig mit seinen beiden Enden nach aufwärts gebogen, wobei das linke Ende anfangs nur ein wenig, aber nach einigen Schnitten (Fig. 21) schon merklich weiter aufwärts ragt als das rechte. Das rechte und linke Horn des Querschnittes ist massiv, das linke ist stärker entwickelt als das rechte, wodurch das Lumen nach rechts

verschoben erscheint. Es liegen hier im Prinzip die gleichen Verhältnisse vor, wie sie schon in jüngeren Stadien (vgl. Fig. 15) hinter der Eröffnungsstelle des Vorderdarms sich fanden, nur ist insofern ein Fortschritt gegeben, als die linke, schon von Anfang an verdickte Wand erheblich stärker gewuchert ist, und auch die rechte sich zu einem Horn ausgezogen hat. Wenn man den vorliegenden Querschnitt ohne Kenntnis der vorausgegangenen Stadien betrachtet, könnte man der Meinung sein, daß der partiell solide Zustand desselben durch Obliteration eines vorher vorhanden gewesenen, bis zu den Seitenwänden reichenden Lumens sich vollzogen habe, wie das weiter vorn in der Hauptsache zweifellos geschehen ist. Ein Vergleich mit Fig. 15 lehrt aber, daß zum mindestens links, wahrscheinlich aber auch rechts sich ein von allem Anfang an massives Stück durch Zellwucherung neu angebaut hat.

Nach rückwärts verschwindet das rechte Horn bald, nachdem es in eine schwache Verdickung der Wand übergegangen ist, von etwa der Form, wie sie an jüngsten Stadien auf der linken Seite (Fig. 7, 8) vorhanden war. Dies spricht dafür, daß das rechte Horn ebenso entstanden ist wie das linke, nämlich durch Wucherung der seitlichen Darmwand. Nach völligem Schwund der rechtsseitigen Verdickung ist das linke Horn noch in voller Stärke vorhanden und hat sich steiler aufgerichtet (Fig. 22).

Der Darm verliert, wie aus dem Lumen ersichtlich, nach rückwärts allmählich seine vorn akquirierte dorso-ventrale Kompression und dadurch wird es deutlich, daß das linke Seitenhorn hier von dem links oben gelegenen Umfang des Darmes ausgeht, derjenigen Stelle, an welcher in Fig. 16 und 19 jüngerer Stadien nur eine schwache Verdickung vorhanden war. Durch weitere Wucherung jener Wandstelle ist das jetz vorliegende solide Horn des Vorderdarmes entstanden.

Nach rückwärts geht das Horn, indem es niedriger wird (Fig. 23) und zuletzt nur mehr eine schwache Verdickung des linken oberen Darmumfanges bildet, schließlich verloren. Es eröffnet sich also das linke Horn kaudalwärts so wenig wie das rechte in das erhalten gebliebene Darmlumen, was doch der Fall sein müßte, wenn es aus einem schon vorher vorhanden gewesenen, hohlen Abschnitt des Rohres durch Obliteration des Lumens hervorgegangen wäre. Es weist auch dieses Verhalten wieder mit Bestimmtheit darauf hin, daß das Horn einer in der Darmwand entstandenen soliden Wucherung sein Auftreten verdankt, einem Prozeß, dessen Anfänge jetzt immer noch an seinem hinteren Ende (Fig. 23) vorliegen und die ursprünglich in einer schwachen Wandverdickung nach hinten bis zur Lebermündung verfolgbar waren. An dieser Wandpartie geht die Wucherung in der

Richtung von vorn nach hinten vor sich, denn sie ist bei allen Embryonen vorn stärker entwickelt als hinten.

Mit dem Schwund des linken Hornes kehrt der Darmquerschnitt mehr und mehr zu seiner ursprünglichen elliptischen Form zurück. Der Längsdurchmesser der Ellipse steht anfangs schräg, wie früher in Fig. 8, stellt sich weiter hinten allmählich senkrecht, um schließlich vor der Mündung des Gallenganges, die seit dem Stadium des Embryo V (s. o.) geschilderte Drehung mit dem oberen Ende nach rechts zu beschreiben.

Von der Stelle des Wiederauftretens des Lumens an erstreckt sich der durch die seitlichen Hörner bedingte partiell solide Zustand des Vorderdarmes über $2^3/_4$ Segmente nach rückwärts, wenn man das linksseitige Horn bis zu seinem völligen Verschwinden rechnet. Davon entfällt eine Strecke von $1^1/_3$ Segmenten auf denjenigen vorderen Abschnitt, welcher neben der linken auch eine rechtsseitige Wandverdickung besitzt. Die gesamte Länge des teils in Obliteration begriffenen, teils schon obliterierten Darmabschnittes dehnt sich somit (s. o.) jetzt über $7^1/_4$ Segmente aus. Auf ihn folgt nach hinten noch ein Darmstück von 5 Segmenten Länge bis zur Mündung des Gallenganges, welches keine Spur einer auf Obliteration hinweisenden Veränderung zeigt.

Embryo IX. An den zuletzt beschriebenen Embryo schließt sich ein solcher von 20,5 mm Körperlänge an. Der Spiraldarm beschreibt $9^1/_2$ Touren, der Mund ist eine Spur breiter als lang.

Hier erreicht der solide Vorderdarm das Maximum seiner Ausdehnung und zeigt in seinem feineren Bau schon Veränderungen, welche auf die beginnende Wiederausbildung des Lumens hindeuten. Es sollen daher für diesen Embryo wie für die Ausgangsstadien Abbildungen aus allen Abschnitten des Vorderdarmes gegeben werden.

Die Veränderung des Lumens beginnt innerhalb des Kiemendarmes jetzt schon im kaudalen Bereich der sechsten Viszeralspalte. Die dorsale und ventrale Wand des breiten, mittleren Abschnittes des Kiemendarmes gelangen daselbst, nachdem ihr Epithel höher geworden ist, unter Zwischenlagerung einer Schicht rundlicher Zellen zur Vereinigung. Wie in den vorausgegangenen Stadien (vgl. Fig. 17) bleibt anfänglich ein schmaler, medianer Kanal, innerhalb der verlöteten Zone offen. Derselbe verschwindet nach einigen Schnitten und nun sind an dem schmäler werdenden Vorderdarm (Fig. 24) nur noch die lateralen Abschnitte weit geöffnet. Diese entsprechen den schon früher (Fig. 17) beschriebenen Buchten, die sich aber inzwischen beträchtlich erweitert haben zu Höhlen mit dreieckigem Querschnitt. Nach vorn hängen dieselben mit den trichterförmig sich erweiternden lateralen Abschnitten des Kiemendarmes zusammen, welche aus dem

mittleren, dorso-ventral verengten Abschnitt in die Kiementaschen und -spalten führen. Die dreieckigen Divertikel der Fig. 24 stellen also kaudal gerichtete, blindsackförmige Buchten der letzten Kiementaschen dar und erstrecken sich zur Seite des Anfangsstückes des soliden Ösophagus über etwas mehr als ein Segment nach hinten.

Auf dem Schnitt der Fig. 24 zeigt der obliterierte Darm noch großenteils seine bisherige histologische Beschaffenheit, insofern zwischen der, hier aus einschichtigem Zylinderepithel bestehenden dorsalen und ventralen Darmwand eine Zellenlage mit kleinen Rundkernen eingeschoben ist, deren Elemente auch zwischen den peripheren Zellen liegen und alsdann den einheitlichen Charakter des Zylinderepithels verwischen. Aber daneben finden sich besonders im linken Teil des Schnittes Partien, die schon ein fortgeschritteneres Verhalten erkennen lassen. Die Füllmasse ist hier an umschriebenen Stellen verschwunden, offenbar, weil ihre Zellen zwischen die Zylinderzellen eingedrungen sind und sich teilweise schon in solche umgewandelt haben. Anstatt der vorher reichlichen Füllmasse findet sich daher jetzt an solchen Stellen ein heller Streifen, welcher aus dem kernfreien, inneren Teil der Zylinderzellen beider Darmwände besteht. Im Bereiche solcher Streifen entstehen später durch Auseinanderrücken der beiden Zylinderzellenschichten Lumina. Nach vorn von unserer Figur, also in demjenigen Darmabschnitt, in welchen die Obliteration des Lumens zuletzt gedrungen ist, fehlen diese hellen Stellen ganz, entsprechend der jungen Entwicklungsstufe dieses soliden Abschnittes.

Nach hinten von Fig. 24 schwinden die seitlichen Buchten des Vorderdarmes und es tritt zwei Segmente hinter der ersten Verlötungsstelle der total solide Ösophagus auf, welcher sich über $3^1/_3$ Segmente erstreckt. Fig. 25, ein Querschnitt aus der Mitte dieses Stückes, zeigt, daß der Vorderdarm sich seit dem Stadium des Embryo VIII (Fig. 18) wieder erheblich verbreitert und seine Ränder, besonders den rechten nach aufwärts gebogen hat. Die hellen, das Lumen vorbereitenden Stellen finden sich auf dieser ganzen Strecke, wenn auch von Schnitt zu Schnitt wechselnd, ausgebildet. An den Ecken des Schnittes sind sie regelmäßig vorhanden und erscheinen daselbst meist etwas breiter als sonst, in einzelnen Schnitten (Fig 25) schon ein kleines rundliches Lumen enthaltend.

Auf den Querschnitten, an welchen hinter der total soliden Strecke das Lumen wieder auftritt, bietet sich ein Bild, welches zwar von Fig. 15 eines jüngeren Stadiums abzuleiten ist, aber sich von diesem schon sehr entfernt hat (Fig. 26). Hingegen schließt es sich direkt an Fig. 21 des Embryo VIII an, denn es enthält wie der dortige Querschnitt ein offenes Mittelstück und zwei seitliche, ungleich große und etwas aufgebogene Hörner, von denen jetzt das kleinere rechte ein

Lumen besitzt. Nach dem bisherigen Verlauf der Entwicklung dieses Vorderdarmabschnittes (s. o.) und nach dem Verhalten des linken Hornes ist anzunehmen, daß das Lumen im rechten Horn die Folge der eingetretenen Eröffnung eines — allerdings nur über kurze Zeit — solid gewesenen Teiles ist. Wenige Schnitte weiter rückwärts (Fig. 27) eröffnet sich das Lumen des inzwischen kürzer gewordenen rechten Hornes in das Mittelstück. Eine Verdickung des rechten Randes, welche auf einen noch im Gang befindlichen progressiven Vorgang hindeuten könnte (vgl. jüngere Stadien), fehlt jetzt vollständig.

Von Fig. 27 an nach rückwärts liegt ein Verhalten des Vorderdarmes vor, welches dem der Fig. 22 des vorigen Stadiums entspricht: ein elliptisches Darmrohr, an dessem linken Rande ein solides Seitenhorn sich schräg nach links oben erhebt, wie Fig. 28, ein Schnitt aus der Mitte dieses Abschnittes, demonstriert. Die Längsachse der Ellipse, die weiter vorn (Fig. 26 und 27) quer stand, hat sich jetzt wie das Horn schräg aufgerichtet, so daß beide Abschnitte in einer Flucht liegen.

Nach hinten zu wird das Horn allmählich kleiner (Fig. 29) und der offene Darmquerschnitt größer, ohne daß jedoch das Lumen in das Horn eindringt. Es entspricht dieses Verhalten dem der Fig. 23 des vorigen Stadiums, und schließlich tritt (Fig. 30), als Fortschritt gegenüber dem letzteren, innerhalb des stark reduzierten Hornes ein Lumen auf, genau ebenso wie weiter vorn im rechten Horn, das sich nach einigen Schnitten in das Hauptlumen eröffnet (Fig. 31). Auch hier fehlt von der Stelle der Eröffnung an nach rückwärts, wie beim rechten Horn, jede Spur einer Wandverdickung, wie sie im vorhergehenden Stadium als kaudaler Ausläufer des Hornes vorhanden war. Der Gang der Entwicklung kann bei Vergleichung der früheren Stadien nicht zweifelhaft sein: Aus der ursprünglichen Wandverdickung hat sich durch weitere Zellwucherung in kranio-kaudaler Richtung ein solides Horn gebildet und dieses beginnt sich jetzt von seinem hinteren zuletzt entstandenen Ende aus zu eröffnen.

Zwischen dem vorderen Ende der Obliteration und der Eröffnung des linken Hornes liegen neun Urwirbel. Davon entfallen $3^1/_3$ auf den mittleren, total soliden Abschnitt, der sich somit seit dem vorigen Stadium nicht weiter ausgedehnt hat, wogegen der vordere partiell solide Abschnitt um einen Urwirbel, der hintere partiell solide um fast einen Urwirbel zugenommen hat. Der erstere hat sich also nach vorn, der letztere nach hinten noch etwas ausgedehnt.

Bei der Eröffnung des linken Hornes steht der von hier ab einheitliche, elliptische Darmquerschnitt schon ziemlich steil, weiter nach hinten nimmt er eine genau vertikale Richtung ein und biegt nach zwei Urwirbeln in die inzwischen entstandene Magen-Pylorusschleife ab.

C. Das Wiederauftreten des Lumens.

Die Eröffnung des Vorderdarmlumens, die schon bei Embryo IX vorbereitet war, hat bei

Embryo X und Embryo XI weitere Fortschritte gemacht. Embryo X besitzt eine Mundöffnung, deren Breitendurchmesser etwas mehr als doppelt so groß ist als der Längsdurchmesser und einen Spiraldarm mit $11^1{}_2$ Windungen. Embryo XI hat eine Mundöffnung, die einen engen queren Spalt vorstellt und einen Spiraldarm, der $12^1/_4$ Windungen beschreibt.

Bei dem jüngeren Embryo X beginnt der partielle Verschluß des Darmrohres am kaudalen Ende der sechsten Viszeralspalte, bei Embryo XI ein volles Segment weiter hinten. Stellt man dem die frühere Beobachtung gegenüber, daß die Verlötung allmählich in den Bereich der sechsten Viszeraltasche vorrückte, so kommt man zu der Annahme, daß bei den vorliegenden zwei Embryonen bereits eine Wiedereröffnung des vordersten Abschnittes stattgefunden hat, und zwar bei dem älteren Embryo XI in größerer Ausdehnung als bei Embryo X. Es würde demnach am kranialen Ende des Vorderdarmes die Eröffnung in umgekehrter Richtung erfolgen wie die Verschließung, nämlich von vorn nach hinten. Hier ist aber zu beachten, daß in den vorliegenden Stadien der histologische Befund des kranialen Endes sich für eine Wiedereröffnung nicht verwerten läßt, da er gerade im vorderen Abschnitt des obliterierten Darmes noch eine ziemlich reichliche Füllmasse zeigt. Aber dieses Verhalten ist für die Frage schließlich nicht entscheidend und andrerseits müßte man, wenn man die Wiedereröffnung zurückweisen wollte, ziemlich große individuelle Schwankungen in der Ausdehnung der Obliteration nach vorn annehmen, wogegen die Befunde jüngerer Stadien sprechen.

Wie dem auch sei, jedenfalls beginnt der solide Vorderdarm jetzt weiter hinten und zwar nach wie vor mit einem partiell obliterierten Querschnitt von ähnlicher Anordnung wie früher in Fig. 18 und 24; nur sind die seitlichen Buchten jetzt flach geworden im Gegensatz zu dem Verhalten in Fig. 24. Diese Strecke dehnt sich auch nur über einen Urwirbel aus. Hierauf folgt nach rückwärts wiederum eine total obliterierte Strecke, die sich bei Embryo X über ca. $2^1/_2$ Segmente, bei dem älteren Embryo XI nur mehr über ca. 1 Segment ausdehnt. Im Bereich derselben werden nach rückwärts die oben beschriebenen hellen Streifen deutlicher und zahlreicher, während es in der linken Ecke schließlich zur Bildung der ersten kleinen Vakuole kommt.

Von da ab nach hinten sind stets Vakuolen vorhanden, sie nehmen nach rückwärts an Zahl und Größe zu und durchsetzen schließlich den Querschnitt in ganzer Breite; sie zeigen meist in den Ecken, be-

sonders in der linken Ecke das größte Volum (Fig. 32). Ein Querschnitt des älteren der beiden Embryonen (Fig. 32) zeigt diese Vakuolenbildung in vorgeschrittenem Zustand, wie sie sich 2 Segmente hinter der total obliterierten Strecke präsentiert. Der jüngere Embryo X zeigt das gleiche Verhalten an der korrespondierenden Stelle, nur sind die Vakuolen noch etwas kleiner.

Auf der zuletzt beschriebenen Strecke liegt hier die Wiedereröffnung eines vorher total obliterierten Vorderdarmabschnittes vor. Dieselbe vollzieht sich in der Richtung von hinten nach vorn, also umgekehrt wie früher die Obliteration, wie aus der Zunahme der Vakuolisierung nach hinten hervorgeht und aus dem Umstand, daß bei dem älteren der beiden Embryonen dieselbe erheblich weiter nach vorn reicht, indem sie als total soliden Abschnitt nur mehr ein Stück von der Ausdehnung eines einzigen Rumpfsegmentes übrig läßt.

Nun sollte man nach den an jüngeren Embryonen gemachten Befunden erwarten, daß an diese gleichmäßig vakuolisierte Strecke, welche dem vorher total obliterierten Vorderdarm entspricht, nach hinten eine solche sich anschließen werde, in welcher (vgl. Fig. 21 und 26 des vorigen Stadiums) in der Mitte des Querschnittes das ursprüngliche Lumen wieder auftritt. Merkwürdigerweise ist aber gerade das Gegenteil der Fall. Bei beiden Embryonen tritt nach rückwärts (4 Segmente kaudal von dem Vorderende des total obliterierten Stückes) ein Querschnittsbild auf (Fig. 33), welches zentral wieder fast vollständige Obliteration und zwar durch eine dicke Füllmasse erkennen läßt. Im übrigen ist die Konfiguration des Querschnittes mit den beiden aufgebogenen, ungleich großen Hörnern die gleiche, wie zwischen Fig. 26 und 27 des vorigen Stadiums. Ich kann mir dieses Verhalten nur so erklären, daß trotz der schon beginnenden Wiedereröffnung, die Konsolidierung des Darmrohres kaudal inzwischen noch fortgeschritten ist. Am hinteren Ende des total soliden Abschnittes war die nach hinten vordringende Konsolidierung früher auf die zu Hörnern umgebogenen Seitenteile beschränkt, jetzt ist sie von diesen Hörnern und zwar speziell von dem stärkeren und hier noch fast soliden linken Horn aus gegen die Mitte des Querschnittes vorgerückt, so daß auch hier ein total solider Abschnitt entstanden wäre, wenn nicht gleichzeitig in den Enden der Hörner die Wiedereröffnung eingesetzt hätte.

Nach rückwärts folgen dann Bilder, welche denen des vorigen Stadiums entsprechen. Während das linke Horn zunächst fast solid bleibt, mit Ausnahme einer etwas größeren Randvakuole, treten zentral allmählich Lichtungen auf, bald eine größere, bald mehrere kleinere, und schließlich eröffnet sich, wie Fig. 34, ein Querschnitt von dem jüngeren Embryo X demonstriert, in das größer gewordene zentrale

Lumen ein solches des kleineren rechten Hornes. Es entspricht dies dem Verhalten der Fig. 27 des vorigen Stadiums, jedoch ist das linke Horn jetzt bereits vakuolisiert. Die Eröffnung dieses Hornes verhält sich nach hinten von Schnitt zu Schnitt wechselnd; die Vakuolen verschwinden vorübergehend, durchsetzen dann unter allmählicher Verkleinerung des Hornes dasselbe immer vollständiger, bis schließlich die einheitlich gewordene Lichtung des Hornes mit dem Hauptlumen konfluiert, wie Fig. 35 zeigt. Von Fig. 31 des vorigen Stadiums unterscheidet sich dieser Schnitt dadurch, daß der einmündende Abschnitt des Hornes etwas größer ist, d. h. die Mündung findet jetzt etwas weiter vorn statt, nachdem der dahinter gelegene Teil des Hornes in der Darmwandung spurlos aufgegangen ist. Zweifellos macht die Eröffnung der Hörner, wie sie am kaudalen Ende derselben begonnen hatte, in kranialer Richtung Fortschritte.

Der nach hinten folgende Abschnitt des Vorderdarmes bis zur Magen-Pylorusschleife zeigt gegen früher nichts Besonderes.

—

Ältere Serien von Torpedo mit vollkommen eröffnetem Vorderdarm standen mir nicht zur Verfügung. Dagegen hatte ich Gelegenheit, etwas ältere Embryonen als den letztbeschriebenen makroskopisch zu präparieren. Ich möchte nur zwei Beobachtungen ganz kurz hervorheben, die allerdings bloß unter der Kontrolle einer Lupe angestellt wurden, die aber vielleicht doch geeignet sind, unserer Beschreibung von Torpedo einen gewissen Abschluß zu verleihen.

Der eine Embryo hatte eine Länge von 39 mm, eine größte Breite von 17 mm. Der Ösophagus besitzt eine Länge von etwa 1 mm und läßt sich vom Magen aus als feiner membranöser Strang gegen die Mundhöhle hin verfolgen. Bei der Sondierung von dem wohl ausgebildeten Magen aus gelangt man mit der Haarsonde an verschiedenen Stellen durch die äußerst dünne Membran hindurch, ein freier Weg gegen den Schlund zu läßt sich aber trotz aller Bemühungen nicht feststellen. Auch gelingt es nicht bei Längs- und Querspaltung des membranösen Gebildes, ein Lumen in demselben darzustellen, so daß man ganz den Eindruck erhält, daß wenn auch nicht Obliteration, so doch noch Verklebung der gegenüberliegenden Wände besteht.

Der zweite Embryo war beträchtlich größer. Er hatte eine Länge von 56 mm und eine größte Breite von 29 mm. Der Dottersack war 29 mm lang, der Dotterstiel betrug 20 mm. Der Ösophagus bildet hier einen ungefähr 2 mm langen, plattgedrückten Abschnitt, dessen Eingang von der Mundhöhle aus einen Spalt von 3 mm Breite darstellt, der sich gegen den Magen zu trichterförmig verengt. Der

Magen steht in der Längsachse des Körpers und wird in seiner oberen Hälfte vom linken Leberlappen gedeckt. Fenstert man den Magen und führt man eine Haarsonde gegen den Ösophagus zu ein, so kommt diese ohne Widerstand im Schlund zum Vorschein. Der Ösophagus ist also frei durchgängig. Er läßt sich in ganzer Länge aufschneiden und besitzt deutliche parallel verlaufende Längsfalten, die sich ohne scharfe Grenze im Magen verlieren.

Aus den angeführten Beobachtungen geht hervor, daß die vollständige Wiedereröffnung des Ösophaguslumens von Torpedo occ. in spätembryonaler Zeit — bei Embryonen zwischen 40 und 56 mm Körperlänge — vor sich geht.

2. Pristiurus melanostom.

A. Verhalten des Vorderdarms vor dem Auftreten des Verschlusses.

Der Verschluß des Vorderdarms tritt bei Pristiurus bedeutend früher auf als bei Torpedo. Die Veränderungen, die sich zu diesem Vorgang vielleicht in Beziehung bringen lassen, fand ich bei zwei Embryonen,

Embryo I und II aus dem Stadium von zwei Viszeraltaschen. Der Vorderdarm hat elliptischen Querschnitt, der längere Durchmesser ist der dorso-ventrale. Das Lumen bildet oral einen ziemlich weiten Spalt, der namentlich bei Embryo II kaudalwärts, vor dem Übergang in die vordere Darmpforte rundlich wird.

Als Vorläufer der Konsolidierung des Vorderdarms ist in diesem Stadium eine Verdickung der dorsalen Darmwand hinter der vorderen Darmpforte, im Bereich des Dotterganges, anzunehmen (Fig. 1). Während die dorsale Wand oral bedeutend an Mächtigkeit hinter den Seitenwänden mit ihren 3—4 Lagen Kernen zurückbleibt, nimmt sie in kaudaler Richtung stetig an Mächtigkeit zu und erreicht kurz hinter der Eröffnung in den Ductus omphalo-entericus die nämliche Stärke wie die Seitenwand.

B. Der Verschluss des Vorderdarmes.

Der Vorgang der Obliteration des Vorderdarmlumens soll an neun Embryonen geschildert werden, die als Nr. III bis XI, dem Alter nach geordnet, vorgeführt werden.

Embryo III hat drei Viszeraltaschen, deren zwei vorderen das Ektoderm erreichen. Nach den Rabl'schen Daten dürfte er 34—36 Urwirbel haben.

Schon in diesem jungen Stadium sehen wir den Vorderdarm eine Strecke weit vollständig verschlossen. In dem oralwärts von der Verschlußstelle gelegenen Darmabschnitt erinnert das Lumen an Rautenform und wird kaudal unter steter Verjüngung des Darms und Zunahme der Wandstärke verengt. Dabei bleibt die dorsale Wand bis kurz vor der Obliteration an Mächtigkeit zurück (Fig. 2) und verdickt sich dann sehr rasch, so daß das Lumen, das zuerst spaltförmig weiter nach oben als nach unten reichte, durch die dorsale Verdickung zentral verschoben und von allseitig gleich dicker Wand eingeengt wird. Das zentrale Lumen geht weiter kaudal verloren und der jetzt rein solide Querschnitt behält die Form der Fig. 3 bei. Dieser total obliterierte Abschnitt erstreckt sich als freies, d. h. nicht mit dem Dotter in Verbindung stehendes Darmstück über einen Urwirbel kaudal. Dann folgt die vordere Darmpforte, in deren Bereich das solide Stück auch in ganzer Höhe erhalten bleibt als dorsale Hälfte des jetzt in dorso-ventraler Richtung doppelt so hoch gewordenen Darmquerschnittes (Fig. 4). Von da nach hinten nimmt er, indem das spaltförmige Lumen der ventralen Hälfte immer weiter dorsal vordrängt (Fig. 5), an Höhe ab und nach Verlauf eines weiteren Urwirbels endet die solide Strecke mit einer schwachen Verdickung des dorsalen Darmumfanges.

Die Verdickung der dorsalen Wand ist auf eine zellige Wucherung in derselben zurückzuführen, wie Fig. 3 zeigt. Hierbei tritt an Stelle des regulären Zylinderepithels der übrigen Darmwand eine Ansammlung von rundlichen Zellen auf. Durch diese Elemente wird hauptsächlich der Verschluß des Darmlumens herbeigerufen und zwar teilweise in einem Abschnitt, der sich noch gar nicht vom Dotter abgeschnürt hat (Fig. 4 und 5). In letzterer Hinsicht stimmt Pristiurus nicht mit Torpedo überein, was sich wohl einfach aus der Tatsache des frühzeitigen Auftretens des Vorderdarmverschlusses bei dem untersuchten Objekte erklärt.

Im Gegensatz zu Torpedo liegt bei Pristiurus das verschwindende Darmlumen zentral. Trotzdem müssen wir sein Verlorengehen auf die Wucherung der dorsalen Wand beziehen, die nicht so sehr als Verdickung, wie durch das Auftreten von Rundzellen, die das Zylinderepithel stellenweise verdrängen, imponiert (Fig. 3).

Embryo IV hat zwei das Ektoderm erreichende Viszeraltaschen. Die dritte ist angelegt.

Schon einige Schnitte hinter der dritten Kiementaschenanlage erscheint die linke Darmwand etwas stärker als die rechte; noch einige Schnitte weiter rückwärts ist die linke Wand deutlich ausgebogen. Die dorsale Wand ist stets weniger dick als die ventrale, beide stehen an Stärke den Seitenwänden nach. Die Verbiegung der linken Wand

wird kaudalwärts gleichmäßiger gerundet, nimmt unter steter Verjüngung des Darmquerschnittes ab und geht mit dem Verschwinden des Lumens ganz verloren.

Das Verhalten an und hinter der vorderen Darmpforte ist das gleiche wie bei Embryo III. Die totale Obliteration des Lumens erstreckt sich über ein Rumpfsegment, die dorsale Verdickung im Dottergang ebensoweit.

Embryo V. In diesem Stadium ist die erste Kiementasche am Durchbruch, die zweiten schon fast durchgebrochen, während die dritte das Ektoderm berührt und die vierte deutlich angelegt ist. Der Embryo wird 45—46 Urwirbel haben.

In diesem Stadium ist nunmehr der Vorderdarm, so weit die Spuren der Verdickung der oberen Wand reichen, vom Dotter vollkommen abgeschnürt. Ferner kommt als neu hinzu eine Verbiegung des Darmrohres, die im vorhergehenden Stadium bereits angedeutet war und zwar in der Weise, daß die linke Darmwand konvex nach außen vorragt (Fig. 6). Dabei erscheint dieselbe gleichzeitig etwas verdickt. Unter Verjüngung des Querschnitts und zunehmender Wucherung der dorsalen Wand tritt wie in den vorhergehenden Stadien Obliteration ein. Der nun folgende solide Abschnitt hat einen dorsalen Zipfel und auch ventral einen zipfelartigen Anbau, der etwas nach rechts gerichtet ist.

Der total konsolidierte Abschnitt erstreckt sich hier über 1 Somiten, während die Verdickung der dorsalen Wand kaudalwärts davon über etwas mehr als 1 Rumpfsegment reicht.

Embryo VI und VII bringen nichts Neues, können aber zur Ergänzung dienen. Ersterer hat vier fertige Kiementaschen, die zweite ist durchgebrochen, die fünfte noch nicht angelegt; letzterer hat fünf fertige Viszeraltaschen, die erste steht vor dem Durchbruch, die zweite ist offen.

Bei Embryo VI tritt die Verdickung der ausgebogenen linken Wand (vgl. Fig. 6) noch deutlicher hervor und erinnert hier an die Rautenform bei Torpedo, die in Beziehung zur linken Leberanlage steht. Kurz zu erwähnen ist auch die merkwürdige Tatsache, daß in der verdickten dorsalen Wand hinter dem soliden Abschnitt ein selbständiges Lumen auftritt, das weiter rückwärts mit dem Hauptlumen konfluiert.

Die totale Obliteration beherrscht in diesem Stadium $1^1{}_2$ Somiten ist also um $^1/_2$ Segment fortgeschritten, die Verdickung der dorsalen Wand betrifft nicht ganz 1 Somiten.

Embryo VII hat totale Obliteration über 2 Somiten, Verdickung der dorsalen Wand nur über $^1/_2$ Somiten.

Im übrigen sieht man hier die Leberbildung in derselben Weise, wie wir sie bei Torpedo kennen gelernt haben.

Embryo VIII. Die ersten vier Viszeraltaschen sind vollkommen ausgebildet und eröffnet, die fünfte und sechste angelegt.

Hier ist der Vorderdarm oral von der Obliteration dorso-ventral abgeplattet und weist an der ventralen Seite einen massiven Wulst auf. Das Lumen geht ohne Abstufung mit einemmal verloren und es liegt der solide Querschnitt der Fig. 7 vor, mit einem wie bei Torpedo (Embryo VI, Fig. 20) median gelegenen dorsalen Zipfel, der, als Marke genommen, auf ein stärkeres Auswachsen der linken Seite des soliden Abschnittes hinweist. Er geht jedoch weiter rückwärts ganz verloren und der solide Darm nimmt fast kreisrunde Gestalt an. Das erste kaudalwärts wieder erscheinende Lumen ist wie auch in den früheren Stadien nach links und unten verlagert, erscheint dann rein ventral, wie in Fig. 8, um sich unter Abnahme der dorsalen Wand stetig zu vergrößern und konzentrischer zu werden. Etwas weiter kaudal sehen wir in Fig. 9 ein Bild, das genau der Fig. 16 bei Torpedo entspricht, und zwar auch was das Verhalten des Darmgekröses betrifft. Auch führt der Darm mit seinem oberen Ende die bekannte Drehung nach links aus und zwar etwa bis zu 30°. Hierauf stellt er sich wieder sagittal und geht in die Leberanlage über.

Die totale Obliteration beansprucht hier zwei Somiten, die partielle (Wandverdickung) genau einen Somiten. In den soliden Abschnitten sieht man überall das an der Peripherie gelegene Epithel durch zwischengeschobene Rundzellen mehr oder weniger in seiner Ordnung gestört.

Embryo IX hat vier durchgebrochene Viszeraltaschen, die fünfte ist am Durchbruch, die sechste angelegt. Er zeigt gegenüber dem vorhergehenden keine nennenswerte Veränderung. Die totale Obliteration erstreckt sich über $2^1/_2$ Somiten, die partielle nicht ganz über 1 Segment.

Embryo X hat sechs offene Kiemenspalten, der Spiraldarm beschreibt $3^5/_8$ Touren.

Hinter dem Kiemendarm finden wir den Ösophagus im Bereich des siebenten Viszeralbogens dorso-ventral abgeplattet und noch in ganzer Breite offen, wie bei Torpedo, Embryo V. Im Bereiche dieses Bogens beginnt die partielle Verlötung in einem medianen Abschnitt, so daß paarige Seitenteile mit einem spaltförmigen Lumen entstehen (Fig. 10). Dabei liegt die mittlere Verlötungsstelle hauptsächlich in der linken Körperhälfte und der offene Randteil ist links bedeutend breiter und dicker als rechts. Die partielle Verlötung kommt dadurch zustande, daß die gegenüberliegenden und aus einschichtigem Zylinderepithel bestehenden Wände durch rundliche Füllzellen miteinander in Berührung gebracht werden (Fig. 10). Weiter kaudalwärts tritt totale Obliteration ein mit einer Verdickung der Seitenteile, wobei der Querschnitt ein

geschwungenes Aussehen erhält (Fig. 11). Von nun ab geht eine Strecke weit die epitheliale Ordnung der peripheren Zellen ganz verloren, so daß kein Unterschied mehr zwischen ihnen und der zentralen Füllmasse zu machen ist. Die seitlichen Verdickungen verlieren sich weiter rückwärts unter gleichzeitiger Verschmälerung des Darmes, die periphere epitheliale Zellordnung tritt, wenn auch immer noch durch eingelagerte rundliche Elemente etwas verwischt, wieder auf. Gleichzeitig sind zweifellos in dieser Zone schon feinste Vakuolen und Lichtungen zu sehen, die wir bei Torpedo als Einleitung der Wiederherstellung des Darmlumens kennen gelernt haben. Alsbald treten dann auch zwei nebeneinander liegende Lumina auf, die zu einem feinen spaltförmigen Lumen konfluieren (Fig. 12 und 13), das von zwei Zelllagen umgeben wird: die periphere besteht aus Zylinderzellen, die zentrale aus Rundzellen mit häufigen Mitosen.

Die vordere partielle Obliteration erstreckt sich über $^1/_2$ Somiten, die totale über nicht ganz $1^1/_2$, die hintere partielle über nicht ganz 2 Segmente.

Der Enddarm ist von diesem Stadium ab ebenfalls verschlossen.

Embryo XI hat einen Spiraldarm, der fünf Windungen beschreibt. Hinter der sechsten Kiemenspalte zeigt der stark abgeplattete Ösophagus in seinem mittleren Abschnitt zwar noch eine ausgedehnte Verödung des Lumens, aber die Zellen sind hier schon zylindrisch angeordnet und das zukünftige Lumen wird durch einen linearen Streifen angekündigt. Diese Stelle bedeutet die beginnende Wiedereröffnung der kurzen Zone des Schnittes von Fig. 10 aus dem vorigen Stadium. Nach wenigen Schnitten befinden wir uns in der Region des in ganzer Breite obliterierten Vorderdarmes, aber auch hier kündigt sich zu Anfang noch die bevorstehende Wiedereröffnung in der gleichen Weise an, wie sie eben beschrieben wurde. Ganz solid ist nur mehr eine Strecke von 1 Somiten. Am hinteren Ende sehen wir über $^1/_2$ Urwirbel kaudokranial fortschreitende Eröffnung. Dieselbe geht in der Weise vor sich, daß die peripheren Zellen immer epitheliale Ordnung aufweisen, die Wände weiter auseinandertreten und die zwischenliegende Füllmasse spärlicher wird. Die Elemente der letzteren bekommen längliche Form und schieben sich zwischen das periphere Epithel hinein; dadurch entstehen auch Lichtungen, die in kaudaler Richtung stets zunehmen.

Vom Beginn der Verlötung bis zum Auftreten eines Lumens haben wir also nur mehr 3 Somiten. Die kraniale partielle Obliteration erstreckt sich über 1 Somiten gegen $^1/_2$ des vorigen Stadiums. Die total obliterierte Strecke ist nur mehr 1 Somiten lang gegen $1^1/_2$ des Embryo X, die übrigen 2 Somiten betreffen die partielle kaudale Verlötung. Ist die geschilderte Verklebung am Vorderende des

Ösophagus als beginnende Wiedereröffnung aufzufassen, dann reicht die Verödung noch 1 Somiten weiter kranial; es würde sich also der ganze Prozeß hier ebenfalls über 4 Somiten erstrecken.

C. Das Wiederauftreten des Lumens.

Embryo XII hat einen Spiraldarm mit $6^3/_4$ Windungen.

2 Somiten weit hinter der sechsten Kiemenspalte ist der Ösophagus offen. Die Kerne stehen in zwei Reihen alternierend. Nach hinten zu ist im allgemeinen dasselbe Verhalten, nur macht sich die bei Torpedo beschriebene Aufbiegung der Seitenteile bereits geltend. Die Darmeröffnung sieht man an einem Querschnitt zunächst an beiden Ecken auftreten (ein Bild, das an die Verhältnisse der Fig. 12 erinnert), um aber schon im nächsten Schnitt der Serie in ganzer Breite vorhanden zu sein, wobei der Spalt am linken Ende bedeutend weiter ist als rechts. Wenige Schnitte weiter rückwärts ist der Darm noch nicht eröffnet, doch sind die Vorbereitungen zur Lumenbildung schon zu erkennen und zwar daran, daß kleine lichte Stellen zwischen den Kernen der oberen und unteren Wand auftreten und an Stelle der Rundkerne der Füllmasse. Die Zellen der letzteren sind offenbar in das Epithel hineingedrungen. Nach hinten zu wird die Epithelschichte im Bereich dieser hellen Stellen ausgebuchtet. Noch weiter rückwärts treten dann Lichtungen in denselben auf und zwar zuerst eine enge in dem rechten, dann eine breite nahe dem linken Rand, die alsbald in einem breiten, die ganze Röhre durchsetzenden Querspalt aufgehen. Das linke Ende dieses Spaltes ist ebenfalls erheblich weiter als das rechte.

Total obliteriert ist in diesem Stadium eine Strecke von $1^1/_2$ Somiten, während vordere und hintere partielle Obliteration je etwa $^1/_4$ Somit weit reichen.

Embryo XIII hat einen Spiraldarm mit $7^3/_4$ Windungen. Die Obliteration beginnt fast 3 Segmente hinter der letzten Kiemenspalte. Abgesehen davon, daß das Lumen kaudal als elliptischer, in der Mitte gelegener Hohlraum auftritt (Fig. 14), ist aus dem soliden Abschnitt hervorzuheben, daß die Aufbiegung der Enden stärker geworden ist und daß namentlich das linksseitige Ende beträchtlich mehr in die Höhe ragt als das rechte und auch stärker aufgebogen erscheint (Fig. 15).

Die Ausdehnung der Obliteration ist von dem Verhalten bei Embryo XII kaum verschieden.

Embryo XIV hat eine Körperlänge von ca. 28 mm und einen Spiraldarm von acht Windungen. Hier ist der Ösophagus schon eine weite Strecke offen und bildet einen Querspalt mit elliptischem Lumen und mit einer dorsalen Ausbuchtung in der Mitte (Fig. 16). Ein wenig

nach hinten tritt die Obliteration des Lumens auf und zwar zunächst über einige Schnitte im linken Schenkel, dann in ganzer Breite des Querschnittes. Der Darm verändert dabei die bisherige Form in dem Sinne, daß allmählich das linke Ende steiler aufgebogen wird als das rechte und die mittlere Erhebung der Fig. 16 sich mehr und mehr abflacht. Der Beginn dieser Umwandlung war schon bei den zwei vorhergehenden Embryonen zu sehen. Die Verhältnisse dieses Stadiums demonstriert Fig. 17. Wenige Schnitte nach hinten eröffnet sich das Rohr in ganzer Breite. Das Epithel ist namentlich in den Ecken des Querschnittes bedeutend höher als weiter vorn. Von dem Auftreten des Lumens und dem Erscheinen des höheren Epithels an ist Magen vorhanden, dessen Kontur Fig. 18 wiedergibt.

Die solide Strecke umfaßt hier im ganzen zwei Somiten, darunter ein Somit weit totale Obliteration, vordere partielle nur über zwei Schnitte.

Embryo XV hat eine direkte Länge von 27 mm, ist aber seiner ganzen Entwicklung nach vielleicht jünger als Embryo XIV. Im wesentlichen verhält er sich gerade so wie dieser, nur der Querschnitt des obliterierten Ösophagus zeigt neben den drei Hauptbiegungen noch kleine Nebenbiegungen. Die Drehung des Magens erfolgt später d. h. weiter kaudal.

Embryo XVI hat eine Körperlänge von 31 mm und einen Spiraldarm mit $8^1/_2$ Windungen.

Hier sind die kleinen Nebenbiegungen noch viel ausgesprochener als bei Embryo XV, so daß der Querschnitt einen förmlich welligen Verlauf bekommt. Die Verbiegung des rechten Endes ist ein Stück weit nicht mehr zu verfolgen. Kaudal tritt eine Besonderheit insofern auf, als, nachdem das Epithel höher geworden ist, das Lumen zunächst in den mittleren Abschnitten auftritt, während die seitlichen Teile (Hörner) noch solid sind (Fig. 19). Die in in der Figur wiedergegebenen Hörner verlieren sich nach rückwärts. Während sie sich bei Torpedo eröffnen und ein eigenes Lumen bekommen, bleibt bei Pristiurus an ihrer Stelle nur eine leichte Ausbuchtung des Lumens eine Strecke weit bestehen.

Vom Beginn der Verlötung bis zum vollkommenen Verschwinden der Anhänge sind $2^1/_2$ Somiten zu zählen.

Embryo XVII ist das älteste Objekt mit einer Länge von 29,5 mm. Nähere Angaben sind wegen einzelner Lücken in der Serie nicht zu machen.

Das vordere eröffnete Stück des Ösophagus (Fig. 20) zeigt sehr schön die schon früher bei Embryo XIV demonstrierte dreifache Ausbiegung des Lumens (vgl. Fig. 16). Der solide Abschnitt läßt noch stärker als im vorigen Stadium kleine Nebenbiegungen hervor-

treten, die offenbar als Vorläufer der späteren Längsfalten der Speiseröhre aufzufassen sind. Das rechte Horn ist hier stärker eingebogen als das linke, was vielleicht nur eine individuelle Abweichung darstellt. Die Eröffnung am kaudalen Ende der obliterierten Strecke erfolgt in der gleichen Weise wie in den vorausgegangenen Stadien. Nach der Erhöhung des Epithels tritt zunächst ein Lumen in der Mitte des Querschnittes auf und zwar in der Weise, daß sich der Querschnitt stark in ventraler Richtung ausdehnt, es entsteht eine ventrale Bucht, die vom Mittelstück ausgeht. Das linke Seitenhorn, das hier besonders mächtig entwickelt ist, erhält zunächst ein selbständiges Lumen (Fig. 21), das dann mit dem Hauptlumen konfluiert.

II. Bisherige Beobachtungen.

Nachdem in der Einleitung die hauptsächlichsten Beobachtungen über den soliden Ösophagus der Vertebraten kurz gestreift wurden, mag in diesem Abschnitt etwas ausführlicher auf die Befunde der Autoren im einzelnen eingegangen werden.

1. Pisces.

Bei den Cyklostomen ist im Embryonalstadium ein solider Ösophagus nicht beschrieben worden.

Die Literatur der Selachier, namentlich die Beobachtungen Balfours wurden in der Einleitung bereits eingehender besprochen. Dort wurde auch darauf hingewiesen, daß v. Kupffer einen soliden Vorderdarm für den Knorpelganoiden Accipenser abgebildet hat.

Für Knochenganoiden beschreibt nur Dean in seiner Abhandlung: Larval development of Amia calva eine Phase, in welcher „the pharynx is a well marked cavity, allthough its dorsal and ventral walls are closely apposed; in the gullet the lumen is wanting, a secondary condition known to be of a very general occurence among fishes since the time of the studies of Balfour". Schon aus Deans Bezugnahmen auf Balfour geht hervor, daß es sich hier offenbar um einen soliden Darmabschnitt handelt wie bei Selachiern. Bei Amia soll sich der Prozeß nach Dean schon am 3. und 4. Tag nach dem Ausschlüpfen abspielen. Damit fällt er in den ersten Anfang der larvalen Periode, die derselbe Autor mit dem Ende der 5. Woche abgrenzt.

Bei Teleostiern hat ebenfalls Balfour als erster den soliden Ösophagus gefunden. Vom Lachs gibt er an, daß der Ösophagus lange nach dem Ausschlüpfen eine ähnliche Beschaffenheit zeigt wie jener der Elasmobranchier und daß er lange Zeit in diesem soliden Zustand verharrt. Derselbe Befund wurde, wie eingangs erwähnt, von späteren Forschern auch für den Hering und die Forelle erhoben.

2. Dipnoer.

Daß Herr Prof. Semon das Vorkommen des soliden Ösophagus bei Ceratodus konstatiert hat, wurde bereits in der Einleitung erwähnt.

3. Amphibien.

Für Amphibien hat Meuron den soliden Ösophagus nachgewiesen. In seiner Arbeit: Developpement du thymus et de la glande thyroide bezieht er sich folgendermaßen auf ihn: „Lorsque les jeunes larves quittent l'œuf . . . elles possèdent un système digestif déjà bien nettement individualisé. On y distingue facilement trois parties, une portion pharyngienne, un espace moyen solide, et un intestin postérieur creux et déjà recourbé sur lui-même. La portion qui sera plus tard l'oesophage et l'éstomac est donc complètement oblitérée par les cellules du jaune et constitue une masse absolument compacte.“ In seiner zweiten Arbeit gibt er fast wörtlich die gleiche kurze Beschreibung. Auch hier heißt es, daß Dotterzellen die Obliteration hervorrufen, was mir deshalb nicht recht glaubwürdig erscheint, weil bei den übrigen Vertebraten die Verödung des Lumens durch Proliferation der Wandzellen des Vorderdarmes geschieht. Meurons Beobachtungen beziehen sich auf Rana und Bufo. Marshall und Bles konnten dieselben für Rana bestätigen, geben jedoch keinen Aufschluß über das Zustandekommen des soliden Organes. Die beiden Autoren sahen dasselbe in einer Periode auftreten, die noch vor die Eröffnung des Mundes fällt und trafen es noch an einige Zeit nach der Eröffnung desselben.

4. Reptilia.

Oppels tabellarisch aufgeführte Beobachtungen an eigenem Material von Anguis fragilis finden den Ösophagus „zum Teil“ solid. Hier handelt es sich um Embryonen, die Knorpel in der Schädelbasis und in den Wirbelbögen besitzen.

Prenant veröffentlicht in seiner Studie über ein rätselhaftes Organ der Reptilien, das er der Hypochorda der Ichthyopsiden vergleicht, Bilder, die trotz ihrer Schematisierung mit der von Torpedo beigegebenen Darstellung des soliden Ösophagus im Stadium der Vakuolenbildung deutliche Übereinstimmung zeigen.

Für Lacerta agilis teilt Meuron in Kürze mit, daß die dorsale und ventrale Wand des hinteren Pharynx- und vorderen Ösophagusabschnittes miteinander verlöten in gleicher Weise, wie die Augenlider des menschlichen Embryo. Die Vereinigung geschieht in der ganzen

Breite des Organes; indessen findet man, so fährt Meuron fort, „ici et là quelques lacunes dans le feuillet ainsi formé et généralement il persiste des deux côtées de l'oesophage un canal à lumière assez étroite qui s'etend tout le long de la partie soudée.“ Diese Angabe stimmt gut zu dem Verhalten, welches das vorderste Ende des soliden Vorderdarmes in einem bestimmten Stadium bei Selachiern zeigt, sie läßt aber nicht erkennen, ob der beschriebene Vorgang das Einzige ist, was sich bei Lacerta vom soliden Ösophagus überhaupt erhalten hat oder ob der Beschreibung vielleicht nur ein Endstadium zugrunde liegt, in welchem der kaudale Teil des Ösophagus bereits wieder völlig eröffnet ist. Nach den Befunden, welche Meuron über das Hühnchen mitteilt, möchte man fast das letztere vermuten. Jedenfalls geht aber aus der Angabe Meurons soviel hervor, daß auch bei Reptilien eine Obliteration des Ösophagus, wenn auch vielleicht nur an beschränkter Stelle, vorkommt und daß sie in ihrem äußeren Verhalten übereinstimmt mit dem Vorgang, der an der gleichen Stelle bei Selachiern in Erscheinung tritt.

5. Aves.

Die genaueste Beschreibung des soliden Ösophagus, die bisher in der Literatur existiert, ist diejenige, welche Meuron für das Hühnchen gibt. Er widmet ihr in seiner Arbeit über die Entwicklung der Thymus und der Schilddrüse zwei Seiten und ebensoviel in der ziemlich gleichzeitig erschienenen Notiz über die Entwicklung des Ösophagus in den Sitzungsberichten der Pariser Akademie. Nach Meurons Darstellung ist bei Hühnerembryonen von $4^1/_2$ Tagen der Ösophagus kurz und mit einem engen Lumen versehen. Bei einem Embryo von $5^1/_2$ Tagen ist er vollständig obliteriert in einer Ausdehnung von ungefähr 115 Mikra und zeigt auf dem Querschnitt epitheliale Anordnung radiär gestellter Zellen, die im Zentrum ein wenig dichter stehen als an der Peripherie. Es stimmt dies nicht ganz mit meinen Beobachtungen bei Selachiern überein, wo (s. o.) das epitheliale Gefüge und die radiäre Stellung der Zellen im Inneren verloren geht. Es liegt hier vielleicht doch eine Verschiedenheit des Objektes vor, denn Meuron betont nochmals an einer anderen Stelle, daß das Organ streng seinen epithelialen Charakter bewahrt und daß keine indifferenten d. h. rundlichen Zellen in ihm auftreten.

Ausführlich bespricht Meuron das Wiederauftreten des Lumens und diese Schilderung ist deshalb vom Interesse, weil sie vielfach Anklänge an die Verhältnisse bei den Selachiern zeigt. Er schreibt, daß bei Embryonen von 6 Tagen in Zusammenhang mit dem zu dieser Zeit stattfindenden raschen Längenwachstum des Halses, von hinten

nach vorn eine Höhlung des Organes erscheint, die zuerst in Form von zahlreichen rundlichen Vakuolen und dann in Gestalt von zwei nebeneinander gelegenen grösseren Kanälchen auftritt, von denen immer das linke enger ist als das rechte. Nach rückwärts verschmelzen diese Kanäle dann zu einem einheitlichen Lumen. Dieser Vorgang erinnert sehr an die bei Selachiern gefundene Höhlung der beiden seitlichen Hörner, von denen das linke ebenfalls stets kleiner ist. In Bezug auf die Formverhältnisse besteht allerdings ein Unterschied, insofern beim Huhn der Ösophagus in diesem Stadium aus zwei dicht aneinanderstossenden zylindrischen Röhren besteht, während bei Selachiern ein breites solides Mittelstück zwei seitliche platte, gehöhlte Zipfel trennt. Über die Vorgänge am vorderen Ende des Ösophagus teilt Meuron nichts mit, ausser dass das hier dorso-ventral stark abgeplattete Organ in der Medianlinie verengt und seitlich erweitert ist, was sich in einem bestimmten Stadium bei Selachiern ähnlich verhält. Über die Bedeutung des Vorganges spricht sich der Verfasser nur sehr unbestimmt aus, indem er in der einen Arbeit die Balfour'sche Hypothese zurückweist, in der anderen angibt, dass der Vorgang sich weder physiologisch noch phylogenetisch erklären liesse. Es scheint ihm, so schreibt er, „dass es sich hier mehr um einen Vorgang akzessorischer und mechanischer Natur handle, welcher direkt durch das Wachstum und indirekt durch die Atrophie der hinteren Kiemenbögen bei Amnioten bedingt ist." Ich muss gestehen, dass mir dieser Satz in Zusammenhang mit seiner vorher erwähnten Stellungnahme, zur Hypothese Balfours nicht vollkommen klar geworden ist.

Aus der vorgeführten Literaturübersicht geht hervor, dass der solide Ösophagus bei den Wirbeltieren ein weit verbreitetes Vorkommnis ist, verbreiteter als es nach Meurons Zusammenstellung bisher den Anschein hatte. Er findet sich bei allen gnathostomen Wirbeltieren, vielleicht mit Ausnahme der Säugetiere. Was aber mir noch beachtenswerter erscheint, ist die Tatsache, dass die Entwicklungsvorgänge, welche den Schwund des Lumens und das Wiederauftreten desselben herbeiführen, bei verschiedenen Wirbeltierklassen eine bis ins Einzelne gehende, höchst auffallende Übereinstimmung zeigen. Es kommen hier ausser meinen eigenen Untersuchungen über Selachier diejenigen Meurons über die Vögel in Betracht. Wenn für die letzteren eine noch ausführlichere Darstellung zwar sehr erwünscht wäre, so ergibt sich doch aus ihnen schon eine Reihe von Vergleichspunkten mit den Resultaten, zu denen ich bei Selachiern gelangt bin. Wenn zwei voneinander so entfernt stehende Wirbeltierklassen, wie die Selachier und die Vögel, in Bezug auf einen Entwicklungsvorgang so im einzelnen übereinstimmen, wie das hier der Fall ist,

so lässt sich vermuten, dass das gleiche sich bei näherer Untersuchung auch für die zwischen diesen beiden Gruppen stehenden Wirbeltiere ergeben muss. Diese Erwägungen legen den Gedanken nahe, dass dem soliden Ösophagus, wie schon Balfour vermutet, eine noch unaufgeklärte phylogenetische Bedeutung zukommt.

Zusammenfassung.

1. Die Vorbereitungen zum Verschluss des Vorderdarms werden bei beiden Objekten in einer Verdickung der dorsalen Darmwand kenntlich, die auf Zellvermehrung beruht. Bei Torpedo finden wir sie im Stadium von fünf eröffneten Viszeraltaschen, während eine sechste angelegt ist, bei Pristiurus im Stadium von nur zwei Viszeraltaschen. Bei Torpedo ist diese Verdickung erst bei Embryonen zu treffen, bei denen der Darm vom Dottergang schon eine Strecke weit abgeschnürt ist, bei Pristiurus tritt dieselbe noch im Bereich des Dotterganges hinter der vorderen Darmpforte auf. Ihre Erklärung findet diese Erscheinung in dem sehr frühzeitigen Auftreten des Verschlusses bei Pristiurus.

2. Die Obliteration des Lumens fand sich bei Torpedo in einem Alter des Embryo, in dem sechs ausgebildete Viszeraltaschen vorliegen, von denen 5 durchgebrochen sind, bei Pristiurus in einem solchen mit nur drei Viszeraltaschen, von denen zwei das Ektoderm erreichen. Im letzteren Stadium dehnt sich bei Pristiurus die solid gewordene Strecke des Vorderdarms über 2 Somiten aus, von denen der eine auf den abgeschnürten Teil des Vorderdarms, der andere auf den durch den Dottergang ventral eröffneten Abschnitt desselben sich erstreckt.

3. Die Obliteration selbst erfolgt bei Pristiurus wie bei Torpedo in der Weise, dass eine Wucherung der dorsalen Darmwand entsteht in Form von Bildung von Rundzellen, die das Lumen verschliessen und das reguläre Zylinderpithel auflösen und verdrängen. Bei älteren Stadien kommt ein anderer Modus der Konsolidierung hinzu: in dem kaudalen Abschnitt des Ösophagus entstehen seitliche solide Anbauten, die erst später ihr eigenes Lumen erhalten, das dann sekundär mit dem Hauptlumen konfluiert. Letzteres ist kranialwärts wohl sicher neu entstanden, kaudalwärts dagegen als nicht aus einer obliterierten Strecke hervorgegangen zu betrachten. Eine scharfe Grenze zwischen Magen- und Ösophagusquerschnitt ist nicht zu ziehen, doch kann man aus dem Verhalten bei späteren Stadien schliessen, dass sich der Magen an der Obliteration nicht beteiligt oder nur insofern, als an seinem kranialen (kardialen) Ende noch die seitlichen, massiven Anbauten zu sehen sind. Letztere stellen im Ösophagus stark aufge-

bogene Hörner dar, die magenwärts namentlich in den späten Stadien sehr groteske, wellige und geschwungene Formen annehmen und hier vielleicht als erste Andeutung von Längsfalten zu erklären sind.

4. Das Maximum der Obliteration wird bei Torpedo bei einem Embryo von 20,5 mm Körperlänge und einem Spiraldarm mit $9^1/_2$ Touren erreicht, wo sie sich über 9 Segmente erstreckt. Bei Pristiurus findet sich das Maximum mit nur 4 Segmenten Ausdehnung bei einem Embryo mit sechs offenen Kiemenspalten und einem Spiraldarm mit $3^5/_8$ Touren.

5. Übereinstimmend geht die Obliteration von einem Punkte aus sowohl oral- als kaudalwärts vor sich; sie erstreckt sich kranial bis zum hinteren Ende der 6. Kiemenspalte, kaudal bis ungefähr zur Kardia; auf der Höhe des Prozesses ist die zylinderische Anordnung des Epithels ganz verloren gegangen.

6. Die Wiedereröffnung des obliterierten Lumens beginnt bei Torpedoembryonen mit 11—12 Spiraldarmwindungen, bei Pristiurus bei solchen mit 6—7 Windungen.

7. Die Wiedereröffnung des Lumens geht in der Weise vor sich dass sich die rundlichen Füllzellen z. T. in Zylinderepithel umbilden und sich zwischen dasselbe einschieben. Die orale Partie der soliden Strecke wird in kranio-kaudaler, die kaudale in umgekehrter Richtung eröffnet.

8. Bei einem Pristiurus von 29,5 mm Körperlänge ist der Ösophagus noch in ziemlicher Ausdehnung obliteriert, ebenso bei einem Torpedo von 39 mm Länge (dem makroskopischen Verhalten nach), dagegen ist er bei einem Torpedo von 56 mm Länge schon in ganzer Ausdehnung offen.

Literatur.

1812. Wolff, C. F., Über die Bildung des Darmkanals vom bebrüteten Hühnchen. Übers. v. Meckel. Halle.

1825. Rathke, H., Beiträge zur Geschichte der Tierwelt. IV. Halle.

1828. Baer, C. E. v., Über Entwicklungsgeschichte der Tiere. Königsberg, 2. Teil hrsg. v. Stieda, 1888.

1829. Meckel, J. F., System der vergleichenden Anatomie. IV. Bd. Halle.

1835. Müller, J., Vergleichende Anatomie der Myxinoiden. Berlin.

1839. Rathke, H., Entwicklungsgeschichte der Natter (Coluber natrix). Königsberg.

1842. Vogt, C., Embryologie des Salmones. Neuchâtel.

1848. Rathke, H., Über die Entwicklung der Schildkröten. Braunschweig.

1852. Leydig, Fr., Beiträge zur Anatomie und Entwicklungsgeschichte der Rochen und Haie. Leipzig.

1855. Remak, R., Untersuchungen über die Entwicklung der Wirbeltiere. Berlin.

1856. Müller, A., Über die Entwicklung der Neunaugen. Arch. f. Anat. u Phys. Jhrg. 1856.

Schultze, M., Die Entwicklung von Petromyzon Planeri. Harlem.

1861. Lereboullet, M., Recherches d'embryologie comparée sur le developpement de la truite, du lézard et du limnée. Annal. de scienc. nat. 4e Série. Zool. T. XVI.

1866. Rathke, H., Untersuchungen über die Entwicklung und den Körperbau der Krokodile. Braunschweig.

1866—96. Virchow und Hirsch, Jahresberichte über die gesamte Medizin.

1872 73. Öllacher, J., Beiträge zur Entwicklungsgeschichte der Knochenfische nach Beobachtungen am Forellenei. Zeitschr. f. wissensch. Zool. Bd. XXII u. XXIII.

1873. Langerhans, P., Untersuchungen über Petromyzon Planeri. Berichte üb. d. Verhandl. d. Naturf.-Gesellsch. in Freiburg, Bd. VI.

1874—76. Kupffer, C. v., Laichen und Entwicklung des Herings. Jahresb. d. Kommiss. z. wissensch. Untersuchung d. Meere in Kiel.

1875. Götte, A., Die Entwicklungsgeschichte der Unke (Bombinator igneus). Leipzig.

1875. Peters, W., Über die Entwicklung der Coecilien. Monats-Ber. d. Ak. d. Wiss. Berlin.

1876. Bambeke, Ch. van, Recherches sur l'embryologie des poissons osseux. Mém. couronn. de l'Acad. de Belgique. T. XL.

Klein, E., Observations on the early development of the common trout. (Salmo fario.) Journ. of micr. Science. Vol. XVI.

Moquin-Gandon, G., Recherches sur les premières phases du développement des Batraciens anoures. Annal. de sc. nat. VIe Serie. Zool. T. III.

1877. Seessel, A., Zur Entwicklungsgeschichte des Vorderdarms. Arch. f. Anat. u. Phys. Jhrg. 77.

1878. Balfour, F., A monograph on the development of elasmobranch fishes. London.

Braun, M., Embryologische Mitteilungen über Papageien. Sitz.-Ber. d. Dorpat. Naturf.-Ges. V. Bd.

Gegenbaur, C., Bemerkungen über den Vorderdarm niederer Wirbeltiere. Morph. Jahrb. Bd. IV.

1880. Balfour, Fr., Handbuch der vergleichenden Embryologie. Übers. v. Vetter. Jena.

1880. Beneke, B., Zur Metamorphose des Flussneunauges. Ebenda.

Beneke, B., Über die Entwicklung des Erdsalamanders (Salamandra maculosa). Zool. Anz. III. Jhrg.

1881. Nuel, J. P., Quelques phases du développement du Petromyzon Planeri. Arch. de Biol. Tome II.

1882. Scott, W. B., Beiträge zur Entwicklungsgeschichte der Petromyzonten. Morphol. Jahrb. Bd. VII.

1882. Strahl, H., Beiträge zur Entwicklung von Lacerta agilis. Arch. f. Anat. u. Phys.

Ziegler, E., Die embryonale Entwicklung von Salmo Salar. Dissert., Freiburg i. Br.

1883. Strahl, H., Über frühe Entwicklungsstadien von Lacerta agilis. Ebenda.

Strahl, H., Die Entwicklungsvorgänge am vorderen Ende von Lacerta agilis und vivipara. Zool. Anz. VI. Jhrg.

1884 Strahl, H., Über Entwicklungsvorgänge am Vorderende des Embryo von Lacerta agilis. Arch. f. Anat. u. Phys.

1886. Macallum, A. B., The alimentary canal and pancreas of Acipenser, Amia and Lepidosteus. Journ. of Anat. and Phys. Vol. XX.

Meuron, P. de, Recherches sur le developpement du thymus et de la glande thyroïde. Dissert., Genève.

Meuron, P. de, Sur le developpement de l'oesophage. Comptes rend. hebd. d. séanc. de l'Acad. d. sciences. T. CII. Paris.

1887. Shipley, A. E., On some points in the development of Petromyzon fluviatilis. Quart. Journ. of micr. science. Vol. XXVII.

1888. Henneguy, F., Embryogénie de la truite. Journ. de l'Anat. et de la Phys. 24e Ann.

Kupffer, C. v., Über die Entwicklung von Petromyzon Planeri. S.-B. d. Akad. d. Wissensch. München.

1889. Rabl, C., Theorie des Mesoderms. Morphol. Jahrb. Bd. XV.

Wilson, H. v., The embryology of the Sea Bass (Serranus atrarius). Bullet. of the Unit. Stat. Fish Comm. Vol. IX.

1890. Götte, A., Entwicklungsgeschichte des Flussneunauges. Hamburg.

Nestler, K., Beiträge zur Anatomie und Entwicklungsgeschichte von Petromyzon Planeri. Arch. f. Naturgesch. 56. Jhrg.

Wiedersheim, R., Beiträge zur Entwicklungsgeschichte von Proteus anguineus. Arch. f. mikr. Anat. Bd. XXXV.

1891. Bujor, P., Contribution à l'étude de la métamorphose de l'Ammocoetes branchialis en Petromyzon Planeri. Revue biolog. du Nord de la France, T. III. Lille.

Oppel, A., Vergleichung des Entwicklungsgrades der Organe zu verschiedenen Entwicklungszeiten bei Wirbeltieren. Jena.

1893. Kupffer, C. v., Studien zur vergleichenden Entwicklungsgeschichte des Kopfes der Kranioten. 1. Heft. Acipenser sturio. München.
1896. Beard, J., On the disappearance of the transient nervous apparatus in the series: Scyllium, Acanthias, Mustelus and Torpedo. Anat. Anz. Bd. XII.
Price, G. C., Some points in the development of a Myxinoid (Bdellostoma Stouti Lock.). Verh. d. anat. Gesellsch. a. d. 10. Vers. Jena.
Rückert, J., Über die Entwicklung des Spiraldarms bei Selachiern. Arch. f. Entw.-Mechanik. Bd. IV.
1897. Dean, B., On the larval development of Amia calva. Zool. Jahrb. Bd. IX.
Mayr, J., Über die Entwicklung des Pancreas bei Selachiern. Wiesbaden.
Oppel, A., Lehrbuch der vergleichenden mikroskop. Anatomie der Wirbeltiere. Jena.
1898. Prenant, A., Sur un organe des embryons de Reptiles comparable à l'Hypochorde des Ichthyopsidés. Journ. de l'Anat. et de Phys. XXXIV. Ann.
1900. Tandler, J., Zur Entwicklungsgeschichte des menschlichen Duodenums in frühen Embryonalstadien. Morph. Jahrb. Bd. XXIX.

Tafelerklärung.

Die numerische Aufeinanderfolge der Figuren entspricht der Reihenfolge der Querschnitte des einzelnen Embryo in kranio-kaudaler Richtung.

1. Torpedo occell.

(Fig. 1 bis Fig. 35.)

Embryo I. Fig. 1 bis 3. Verhältnisse des Vorderdarms vor dem Einsetzen der Obliteration.
Fig. 4. Leberanlage.

Embryo II. Fig. 5 bis 9. Weitere Formveränderungen des noch nicht obliterierten Vorderdarms.

Embryo III. Fig. 10. Region der vor der Eröffnung stehenden 6. Viszeraltasche.
Fig. 11 u. 12. Verschmälerung des Darms im Bereich des 7. Viszeralbogens, Verdickung der dorsalen und linken Wand durch Zellwucherung.
Fig. 13. Solider Vorderdarm mit zentralem, aus Rundzellen bestehendem Kern.
Fig. 14. Verlagerung des wieder auftretenden Lumens nach rechts und der Wandverdickung nach links.
Fig. 15. (Zwei Schnitte hinter Fig. 14.) Plötzliche Erweiterung des Lumens.
Fig. 16. Weitere Vergrösserung des Lumens, Abnahme der Wanddicke, rundliche Form.

Embryo V. Fig. 17. Beginn des Verschlusses im Bereich des 7. Viszeralbogens.
Fig. 18. Totale Obliteration, stärkeres Breitenwachstum.
Fig. 19. Seitliche Kompression des Darms und deutliche linksseitige Verdickung.

Embryo VI. Fig. 20. Dorsaler, medianer Höcker im soliden Abschnitt, als Ausdruck der linksseitigen Wandverdickung.

Embryo VIII. Fig. 21. Wurstartige Aufbiegung der Querschnittsenden namentlich links, Verschiebung des Lumens nach rechts.

Fig. 1.

Fig. 2.

Fig. 3.

Fig. 4.

Fig. 5.

Fig. 8.



Fig. 17.

Fig. 20.



Fig. 18.

Fig. 19.



Fig. 24.

Fig. 26.

Fig. 27.

Fig. 28.

Fig. 29.

Fig. 25.

Fig. 7.



Fig. 10.

Fig. 9.

Fig. 11.



Fig. 12.



Fig. 14.

Fig. 15.

Fig. 13.



Fig. 16.

Fig. 21.

Fig. 22.



Fig. 23.

Fig. 31.



Fig. 32.

Fig. 33.



Fig. 34.



Fig. 35.

Pristiurus melanostom.



Fig. 1.

Fig. 2.



Fig. 3.

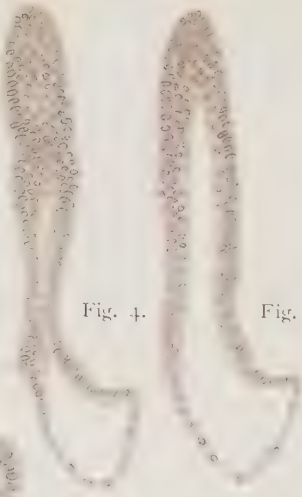

Fig. 4.

Fig. 5.



Fig. 6.



Fig. 7.

Fig. 8.



Fig. 9.

Fig. 10.



Fig. 10.



Fig. 17.



Fig. 11.



Fig. 18.

Fig. 13.

Fig. 12.

Fig. 14.

Fig. 15.

Fig. 20.



Fig. 19.



Fig. 21.

Fig. 22. Rechtes Horn verschwunden, linkes noch in voller Stärke vorhanden, steil aufgerichtet, und
Fig. 23. Allmähliches Verlorengehen des linken Hornes.

Embryo IX. Fig. 24. Verlötung des mittleren Abschnittes im kaudalen Bereich der 6. Viszeraltasche mit den seitlichen Buchten der letzten Kiementasche.
Fig. 25. Mitte des soliden Abschnittes mit helleren, das Lumen vorbereitenden Stellen.
Fig. 26. Offenes Mittelstück, seitliche Hörner, im kleineren rechten ein Lumen.
Fig. 27. Eröffnung des rechten Seitenhornlumens in das Mittelstücklumen.
Fig. 28. Elliptisches Darmrohr mit solidem linken Seitenhorn.
Fig. 29. Vergrösserung des Darmquerschnitts ohne Vordringen des Lumens in das Horn.
Fig. 30. Auftreten eines Lumens in dem stark reduzierten linken Horn und
Fig. 31. Eröffnung desselben in das Hauptlumen.

Embryo X u. XI. Fig. 32. Vakuolisierung der soliden Strecke zwei Segmente hinter der totalen Obliteration.
Fig. 33. Zentral wieder fast vollständige Obliteration: kaudales Fortschreiten derselben.
Fig. 34 u. 35. Eröffnung der Seitenhornlumina in das Hauptlumen.

2. Pristiurus melanostom.

(Fig. 1 bis Fig. 21.)

Embryo I u. II. Fig. 1. Verdickung der dorsalen Wand im Bereich des Dotterganges.

Embryo III. Fig. 2. Vorderdarm oral von der Obliteration, dorsale Wand nicht verdickt.
Fig. 3. Form des soliden Abschnittes.
Fig. 4. Obliteration im Bereich der vorderen Darmpforte und
Fig. 5 im Bereich des Dotterganges.

Embryo V. Fig. 6. Verbiegung der linken Darmwand oral von der Obliteration.

Embryo VIII. Fig. 7. Querschnitt der soliden Strecke mit medianem, dorsalen Gipfel. (Vgl. Torpedo, Fig. 20.)
Fig. 8. Wieder auftretendes Lumen, ventral verschoben.
Fig. 9. Entspr. Torpedo, Fig. 16.

Embryo X. Fig. 10. Partielle kraniale Verlötung im Bereich des 7. Viszeralbogens.
Fig. 11. Totale Obliteration mit Verdickung der Seitenteile.
Fig. 12 u. 13. Auftreten und Konfluenz zweier Lumina.

Embryo XIII. Fig. 14. Lumen kaudal von der Obliteration.
Fig. 15. Aufbiegung der Enden im obliterierten Teil.

Embryo XIV. Fig. 16. Ösophagus oral von der Obliteration.
Fig. 17. Im Bereich derselben.
Fig. 18. Wiederauftreten des Lumens (Magen).

Embryo XVI. Fig. 19. Seitliche, solide Anbauten (Hörner), kaudal von der totalen Obliteration.

Embryo XVII. Fig. 20. Orales, eröffnetes Stück des Ösophagus mit dreifacher Ausbiegung des Lumens.
Fig. 21. Linkes Seitenhorn mit selbständigem Lumen (Magen?).

Lebenslauf.

Geboren am 1. November 1876 zu Brünn (in Mähren) besuchte ich dort die Volksschule und das Gymnasium und kam 1889 nach München, wo ich 1896 das Absolutorium bestand. Ich bezog im gleichen Jahre die Universität München, die ich bis zum Jahre 1901 ununterbrochen besuchte. 1898 legte ich die ärztliche Vorprüfung und 1901 das medizinische Staatsexamen ab.